

**ANÁLISIS RETROSPECTIVO DE LA TÉCNICA DE  
RITIDOPLASTIA DURANTE 7 AÑOS 2001-2008**

**ERNESTO DARIO DESIO  
VELIA ELENA REVELLI  
JUAN FERNANDO VERGARA**

**DIRECTOR DE TESIS  
DR. FERNANDO PEDROZA CAMPO  
JEFE DE POSTGRADO**

**INSTITUTO DE CIENCIAS DE LA SALUD CES  
FACULTAD DE MEDICINA  
DIVISION DE POSTGRADOS CLINICOS  
ESPECIALIDAD DE CIRUGIA PLASTICA FACIAL  
MEDELLIN – COLOMBIA  
2008 – 2009**

Trabajo presentado como requisito para optar al título de  
Cirujano Plástico Facial

**Nota de aceptación**

---

---

---

---

---

---

Firma del presidente del jurado

---

Firma del jurado

---

Firma del jurado

Medellín, \_\_\_\_ de ----- de 2009

## **AGRADECIMIENTOS**

Los autores expresan su agradecimiento a:

El Doctor Fernando Pedroza Campo, asesor del anteproyecto de grado, por todos los conocimientos brindados en sus asesorías, por su apoyo incondicional y disposición para realizar los arreglos necesarios para la presentación del trabajo de grado.

A las Directivas y personal de la clínica La Font, por abrirnos sus puertas para poder llevar a cabo esta investigación, por su tiempo, sus espacios y confianza.

A la Institución Universitaria CES, por la oportunidad de adquirir conocimientos en el transcurso de la especialización, que hicieron posible la creación y la ejecución de este trabajo.

Y a quienes de una u otra forma se vieron involucrados en la feliz culminación de éste proyecto.

## RESPONSABLES

Los derechos de autor y demás contenidos en el presente trabajo de grado se presiden de conformidad con las leyes, decretos y reglamentaciones actuales en la legislación Colombiana.

La Institución Universitaria CES, en el Artículo 18, del Acuerdo 018 del 11 de Junio de 2004, establece de manera textual lo siguiente:

*“Artículo 18: DERECHO DEL AUTOR, los derechos de autor y demás contenidos en el presente reglamento se registrarán de conformidad con las leyes, decretos y reglamentaciones vigentes en la legislación Colombiana.*

*PARÁGRAFO I. El derecho de autor de los trabajos de grado es del estudiante y de la entidad patrocinadora en caso que exista. El autor puede dejar constancia escrita de este hecho al entregar el trabajo.*

*PARÁGRAFO II. Los Derechos morales se refieren a que el nombre del autor debe aparecer vinculado a su trabajo de grado y, sobre este derecho, no cabe cesión de ninguna especie. Los derechos patrimoniales o económicos, permiten al autor, mediante el ejercicio de un derecho exclusivo, realizar, autorizar o prohibir la reproducción, comunicación pública, distribución, transformación, o cualquier otra forma de explotación económica de la obra. Estos derechos son limitados en el tiempo y pueden ser restringidos en cuanto permiten, con fines de enseñanza, cultura e información, realizar ciertas utilizaciones sin que medie la expresa, autorización del autor o titular del derecho, ni se tenga que efectuar el pago de remuneración alguna por ellos.*

Subordinado a la anterior reglamentación, los derechos de autor sobre el presente trabajo de grado, pertenecen a: Fernando Pedroza Campo, director de tesis y jefe de postgrado, Juan Fernando Vergara Tejada, identificado con Cédula de Ciudadanía N° 71.762.651, Ernesto Darío Desio con Cédula de Extranjería N° 358892 y Velia Elena Revelli, identificada con Cédula de Extranjería N° 358891, integrantes de la investigación.

En consecuencia, estos son, a la luz de la legislación vigente en materia de derecho de autor, los titulares de todas las prerrogativas y facultades que la misma conceda.



## **INDICE DE CONTENIDO**

	Pág.
GLOSARIO .....	7
RESUMEN.....	7
ABSTRACT .....	8
INTRODUCCIÓN.....	8
FORMULACION DEL PROBLEMA .....	8
1. PLANTEAMIENTO DEL PROBLEMA .....	8
2. JUSTIFICACIÓN DE LA PROPUESTA .....	9
3. PREGUNTA DE INVESTIGACIÓN .....	9
MARCO TEÓRICO.....	9
1. HISTORIA DE LA RITIDOPLASTIA .....	9
1.1. DIFERENTES PLANOS DE DISECCIÓN.....	12
1.1.1 DISECCIONES EXTENDIDAS.....	12
1.1.2 DISECCIÓN LIMITADA .....	15
2. ANATOMIA QUIRURGICA DE LA CARA .....	18
3. CLASIFICACIÓN DEL PACIENTE .....	23
4. TECNICA QUIRÚRGICA.....	25
5. COMPLICACIONES.....	33
6. PROCEDIMIENTOS ANEXOS.....	36
HIPOTESIS .....	37
OBJETIVOS .....	37
1. OBJETIVO GENERAL .....	37
2. OBJETIVOS ESPECÍFICOS .....	38
METODOLOGÍA .....	38
1. ENFOQUE METOLOGICO DE LA INFORMACION .....	38
2. TIPO DE ESTUDIO .....	38
POBLACIÓN .....	38
DISEÑO MUESTRAL .....	38
DESCRIPCIÓN DE LAS VARIABLES .....	39
1. TABLA DE VARIABLES .....	39
TÉCNICAS DE RECOLECCIÓN DE INFORMACIÓN .....	41
1. FUENTE DE INFORMACION .....	41

2. INSTRUMENTO DE RECOLECCION DE INFORMACIÓN .....	41
3. PROCESO DE OBTENCIÓN DE LA INFORMACIÓN.....	41
TÉCNICAS DE PROCESAMIENTO Y ANÁLISIS DE DATOS.....	42
CONSIDERACIONES ÉTICAS .....	42
ADMINISTRACIÓN DEL PROYECTO.....	43
1. CRONOGRAMA DE ACTIVIDADES .....	43
2. PRESUPUESTO.....	43
3.RECURSOS .....	43
RESULTADOS .....	44
COMENTARIOS.....	55
CONCLUSIONES.....	57
REFERENCIAS BIBLIOGRÁFICAS .....	59
ANEXOS .....	64
Anexo A. Consentimiento informado.....	64
Anexo B. Instrumento de Recolección .....	65

## **GLOSARIO**

**ANGULO MENTOCERVICAL O CERVICOMENTONIANO:** Es una línea trazada desde el punto cervical hasta el mentón, interceptada por el plano facial anterior. En caucásicos, los registros típicos ideales se encuentran entre los 80 y 95 grados.

**ESTUDIO DE CASOS:** Es un proceso de investigación centrado en entender un fenómeno específico dentro del contexto de la vida real, que por lo general comprende varias fuentes de información.

**GNATION:** El centro del contorno inferior del mentón óseo

**GNION:** Punto medio del ángulo de la mandíbula.

**IMBRICATURA:** Corte y superposición de un tejido, de modo que una capa cubre parcialmente la otra.

**PLANO FACIAL ANTERIOR:** Línea vertical trazada desde la glabella hasta el pogonion.

**PLANO MANDIBULAR:** Definido por la distancia entre el gnation y el gonion.

**PLATISMOPLASTIA:** Técnica quirúrgica para tensar el músculo platisma a nivel del cuello y conseguir un rejuvenecimiento del mismo.

**PLICATURA:** Pliegue o aglomerado de tejidos.

**POGONION:** El punto mas anterior sobre el mentón óseo.

**PUNTO CERVICAL:** Representa la unión entre el área submentoniana y el cuello.

**RITIDOPLASTIA:** Técnica quirúrgica de rejuvenecimiento facial, del tercio inferior y cuello.

**SURCO LABIOMANDIBULAR (LINEA DE MARIONETA):** Surco definido por la inserción cutánea del músculo depresor de la boca a nivel superior y el ligamento mandibular en el resto de su extensión.

**SURCO NASOLABIAL (LINEA DE LA SONRISA):** Surco definido por la inserción cutánea de cuatro músculos, dos elevadores (elevador del ángulo de la boca y elevador del ala nasal) y los músculos cigomáticos mayor y menor.

**TRATAMIENTO:** Es el conocimiento de medios de cualquier clase, higiénicos, farmacológicos, quirúrgicos o físicos cuya finalidad es la curación o el alivio de las enfermedades o síntomas.

## **RESUMEN**

Este trabajo, realizado en la Clínica La Font de Bogotá Colombia, en el periodo comprendido entre los años 2001-2008, con una duración de diez meses, buscó describir los resultados de la técnica aplicada por el Dr. Fernando Pedroza Campo.

Para desarrollar este trabajo, se realizó una investigación de tipo cualitativo con un método de investigación descriptivo conservando los lineamientos de la metodología de la investigación ICONTEC 2008. Inicialmente se conoció esta teoría en una forma amplia, y se procedió a realizar el trabajo práctico. Con la información obtenida se estructuró cada una de las partes que constituyen esta investigación cualitativa: la primera parte se desarrolló con base en la aplicación de la técnica de revisión bibliográfica, entrevista semiestructurada, observación no participante y la revisión de hojas de vida (historia clínica). Con la segunda se realizó el análisis descriptivo de la información, y finalmente en la tercera parte se realizó el análisis interpretativo de

setenta y dos (72) pacientes de un total de 159 pacientes los cuales fueron analizados retrospectivamente. Estos pacientes fueron seleccionados según autorización previa y voluntaria. Finalmente se presentan las conclusiones y recomendaciones que se derivaron de dichas observaciones.

## **ABSTRACT**

This work, was done in city, in the year 2007, with a budget of \$ Colombian pesos and this investigation lasted nine months. This work looked for the Personal

To developed this work, a qualitative type of investigation was done, with a method of description, conserving the alignments of the, using the guideness from the. Initially, we learned about this theory in a wider form, and we proceed to do the practical task. With the information obtained from this proposal, we were able to structure every part of this qualitative investigation in the following matter.

The first part was developed, using a technical application of the bibliographical revision, semi-structure interview, none participant information and personal curriculum-vitae revision. With the second part we made a description analysis from the previous information, and finally in the third part, we made an interpretative analysis, in which we tried physical evidence working, selected under previous voluntary authorization.. Finally, this work presents the conclusions and recommendations, which were derived from these observations.

## **INTRODUCCIÓN**

Para la presente investigación, se escogió como tema la técnica de ritidoplastia propuesta por el Doctor Fernando Pedroza Campo, puesto que se quiso averiguar sobre esta temática; ya que como estudiantes de postgrado, se posee poca experiencia y conocimientos con bases teórico/prácticas sobre el tema que permitan adherirse de una forma segura a una técnica que sea simple y de fácil reproducción con un bajo índice de complicaciones. Si bien es cierto, sobre las técnicas de ritidoplastia, se han realizado diversas investigaciones, no se encuentra bibliografía referente a los métodos objetivos para valorar de una forma sistemática tanto el envejecimiento facial como el grado de mejoría postoperatoria. Lo que se sabía al respecto, antes de iniciar la investigación por parte de los integrantes del grupo de trabajo, era basado en lo que se lee en artículos de revistas o documentos, sobre las diferentes técnicas de ritidoplastia, pero no se precisaba en alguna investigación una valoración objetiva de los resultados postquirúrgicos.

## **FORMULACION DEL PROBLEMA**

### **1. PLANTEAMIENTO DEL PROBLEMA**

Analizar la técnica quirúrgica y los resultados a largo plazo de la técnica de ritidoplastia utilizada por el Dr. Fernando Pedroza Campo, así como sus procedimientos anexos, que permiten el rejuvenecimiento facial del tercio inferior y cuello, utilizando para tal fin

una clasificación objetiva que permita establecer una comparación pre y post operatoria.

Evaluando los motivos mas frecuentes de consulta de los pacientes que quieren rejuvenecer el aspecto de su cara, la principal preocupación es la eliminación de los surcos nasolabial y labiomandibular, disminuir la caída del cachete (jowls) y el cuello (papada), tomando estos criterios se utiliza una clasificación en grados del envejecimiento facial, que nos permite la evaluación objetiva de los resultados de la técnica de ritidoplastia.

## **2. JUSTIFICACION DE LA PROPUESTA**

Mediante la clasificación usada en la Clínica La Font por Dr. Fernando Pedroza Campo, que nos permite definir con exactitud los cambios producidos en el rostro por el envejecimiento, se establecen grados de envejecimiento de diferentes áreas faciales, los cuales se combinan para establecer estadios. Este trabajo aplica ésta clasificación evaluando la técnica quirúrgica de ritidoplastia cervicofacial y sus resultados pre y post operatorios, demostrando objetivamente los resultados obtenidos.

## **3. PREGUNTA DE INVESTIGACIÓN**

¿Qué resultados ofrece la técnica de ritidoplastia cervicofacial utilizada por el autor señor en las áreas faciales tratadas, evaluadas a largo plazo?

## **MARCO TEORICO**

### **1. HISTORIA DE LA RITIDOPLASTIA**

Desde tiempos inmemorables el hombre ha utilizado métodos para evitar los cambios producidos por el paso del tiempo. Los antiguos egipcios, los griegos y los romanos describieron una amplia variedad de procedimientos estéticos.

Se cree que las primeras publicaciones sobre estiramiento facial tuvieron su origen en Europa, en Alemania, por Von Hollander, quien realizó su primer estiramiento facial en 1912, pero Hollander no reivindicó la fecha de su intervención hasta que publicó su artículo retrospectivo sobre estiramientos faciales, en 1932 (1).



Fig 1. Jacques Joseph (Berlin, 1865-1934)  
Tomado Arch Facial Plast Surg 2003; 5: jan/feb (56)

Otros cirujanos europeos que contribuyeron fueron Lexer (1916) ,Passot (1919), Joseph (Fig. 1) (1921), and Noel (1926), esta ultima, dermatóloga francesa, considerada la primera mujer cirujana estética, describe en su libro “La chirurgie esthetique In: Son Role Social”, las operaciones de estiramiento facial (1-2-3-4).

En un principio las técnicas quirúrgicas consistían en realizar incisiones en las arrugas por delante y detrás de la oreja y resecar tiras de piel fusiformes.

Bourguet y Bettman, en forma independiente, describieron en 1919, la disección subcutánea extendida con lipectomía (2).

Joseph, describió en 1928, el recorrido postragal en la incisión auricular anterior. Fig 2-3.

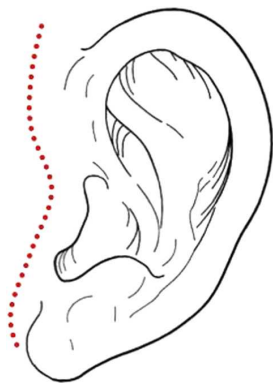


Fig 2. Incisión pre auricular tradicional

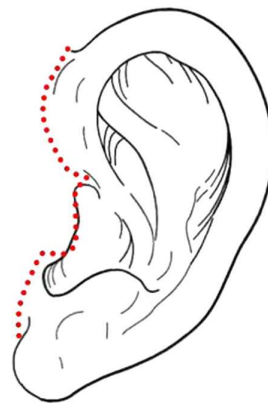


Fig 3. Incisión post tragal

Figuras 2y 3: Tomado Clin Plastic Surg 35 (2008) 569–603 (58)

En 1960 Aufricht aconsejaba colocar suturas en el plano profundo de la grasa subcutánea para mejorar y prolongar el estiramiento (6).

Una nueva era comienza con el trabajo de Skoog, en 1968, el cual realiza disecciones por debajo de la fascia superficial, la cual llamo “fascia bucal” (7), también incorpora el platismo del cuello en su colgajo, de esta manera propone suspender los tejidos desde esta fascia y no de la piel (11). Podríamos decir que fue Skoog quien comenzaría a usar la fascia superficial y suspenderla a la fascia parotídea y mastoidea proporcionando resultados mas duraderos en la cirugía del estiramiento facial. Unos años mas tarde y bajo la supervisión de Tessier, Mitz y Peyronie (28), en 1976, nombran a la fascia superficial como sistema músculo aponeurótico superficial (SMAS), esto confirma la existencia de una capa de tejido diferente a la fascia parotidomastoidica.

De esta manera comenzaría una carrera para describir la mejor técnica a utilizar en la cirugía del estiramiento facial, carrera que aun en la actualidad no concluye y es tema de debate.

En las siguientes figuras (Fig. 4-5-6) se muestra una comparación de las tres generaciones de disección para estiramiento facial. En las áreas oscuras se muestra el plano de disección utilizado.

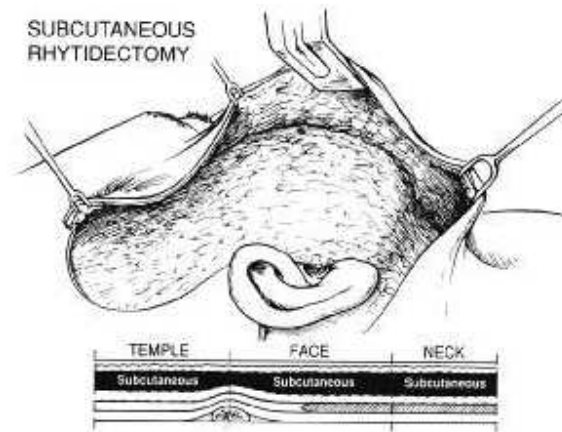


Fig. 4 Plano subcutáneo de ritidectomía

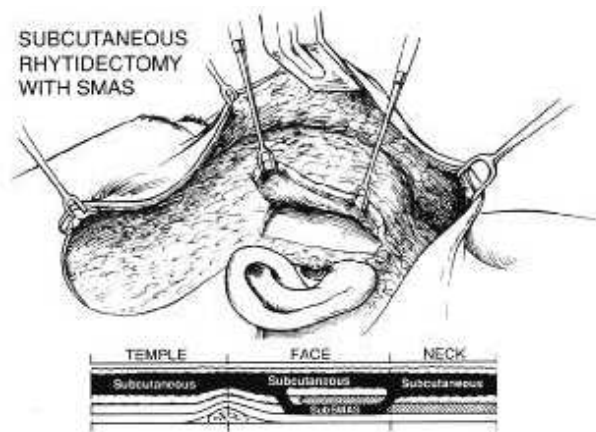


Fig 5. Plano Subcutáneo con tratamiento del SMAS

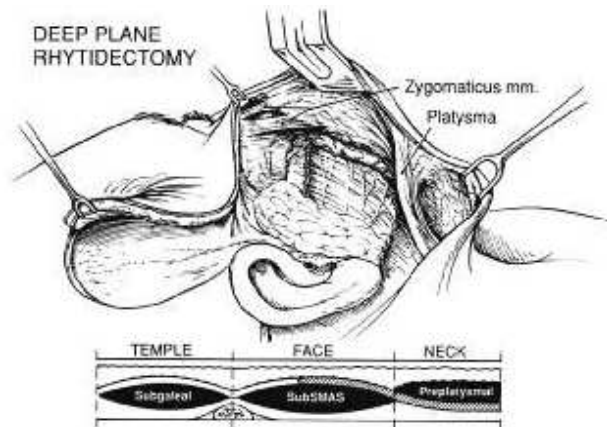


Fig 6. Plano profundo de ritidectomía, donde se toma un colgajo piel, grasa y músculo.  
Figuras 4,5 y 6 : Tomadas Plastic and Reconstructive Surgery 1990;86:53-61(23)

## 1.1 DIFERENTES PLANOS DE DISECCION

### 1.1.1 Disecciones extendidas

Skoog comienza a utilizar la disección sub-SMAS la cual en un principio era agresiva y con el tiempo se fue limitando hacia anterior y superior, en esta técnica se creaba un colgajo grueso compuesto por piel, tejido graso subcutáneo del cachete, y músculo platisma (7), el cual sería conocido como Skoog-disección sub-SMAS (Skoog Flap) y utilizado en su técnica de ritidoplastia de plano profundo por Hamra S. T (23). Fig 7-8.

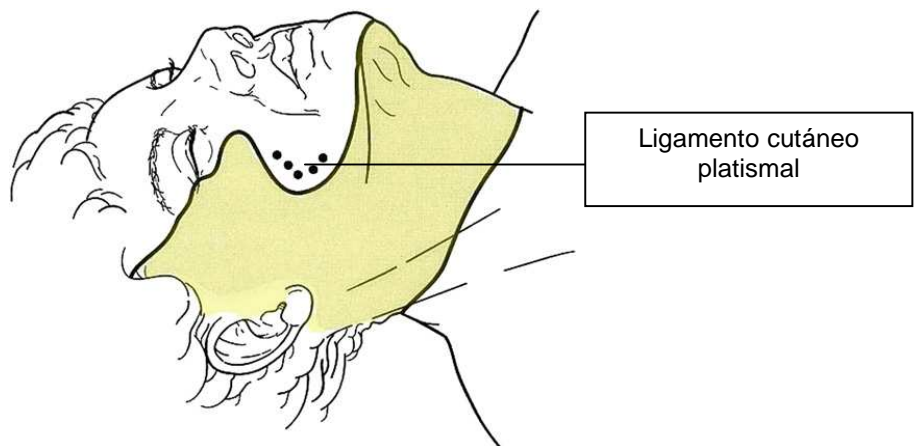


Fig 7. Colgajo de piel grueso compuesto por piel, tejido graso del cachete y platisma



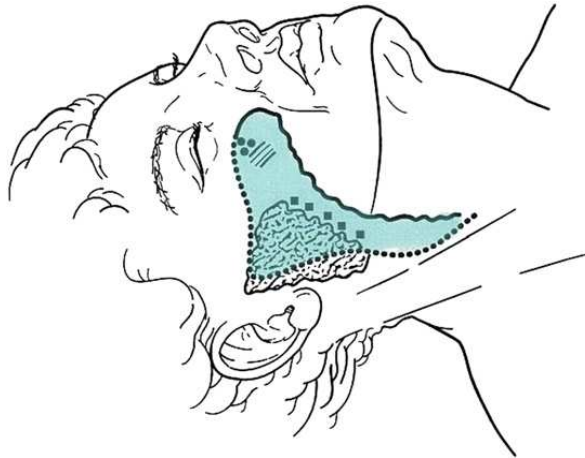


Fig 8. Área de disección Sub-SMAS

Figuras 7 y 8: Tomado Clin Plastic Surg 35 (2008) 569–603 (58)

Aplicando su innovadora y vasta experiencia en cirugía cráneo facial, Tessier; utiliza abordajes subperiósticos en el tercio superior y medio de la cara para realizar estiramientos faciales (29), de esta manera usaba una incisión coronal para mejorar la región temporal, peri orbitaria y la región malar.

En 1984, Psillakis, cirujano brasilero, propone disecar la fascia temporal superficial hasta el nivel de la rama frontal del facial y fijar esta a la fascia temporal profunda, de esta manera mejora la región peri orbitaria (30), en el mismo año (1984) Hamra publica su trabajo “Ritidoplastia de disección Tri-Planar” , en el cual mantenía separado la disección subplatismal de la cara, de la disección preplatismal del cuello, la piel era separada del SMAS, a nivel facial, el objetivo era mejorar la mejilla, la línea mandibular y el cuello(31).

En 1990, Hamra (23) describe “Ritidoplastia de Plano Profundo”, en la cual extendía la disección sub-SMAS por arriba de los músculos zigomáticos mayor y menor, hasta el pliegue nasolabial con el objetivo de mejorar este ultimo, se diferenciaba de su técnica anterior por que realizaba una disección subcutánea limitada. El cuello era tratado con una disección preplatismal con cortes y aproximación con suturas de sus bordes anteriores. Se realizaba elevación y suspensión del colgajo compuesto por piel, tejido graso subcutáneo y platismo (Skoog-flap (7)), a la fascia temporal profunda. En 1992, Hamra, describe su técnica de “Ritidoplastia Compuesta” en la que agrega la variante, de realizar una disección por debajo del músculo orbicular, a través de un abordaje de bleforoplastia inferior, creando un colgajo que incluía este músculo y así mejorar el área peri ocular(32). En las Figuras 9-10-11-12-13-14 se muestran los pasos de la técnica de “Ritidoplastia de Plano Profundo”, descrita por Hamra.

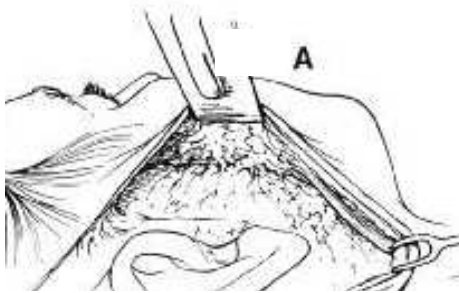


Fig 9. Disección Subcutánea

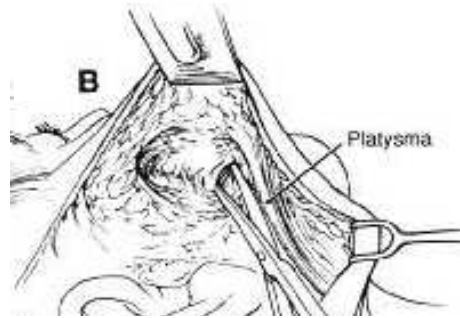


Fig 10. Disección Sub-SMAS (Técnica Skoog)

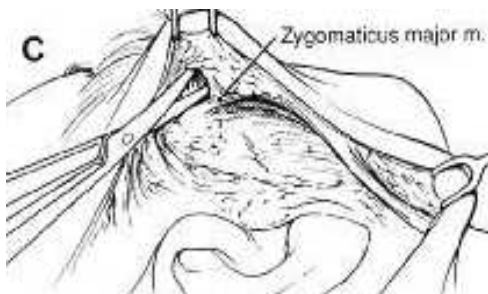


Fig 11. Disección sobre el músculo zigomático mayor

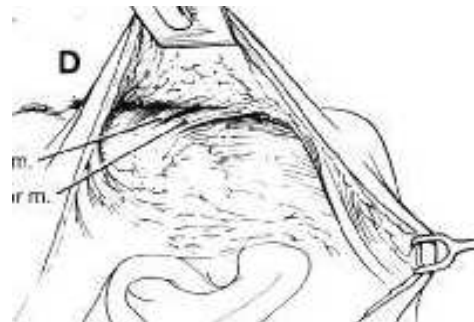

Fig 12. Disección plano profundo hasta el pliegue nasolabial

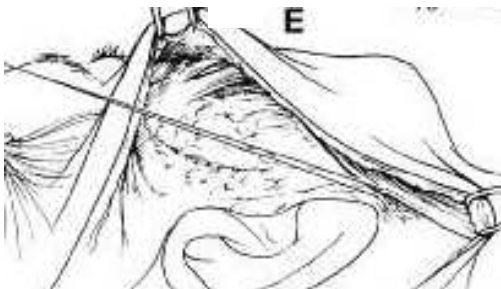


Fig 13. Avance y sutura del Flap Skoog

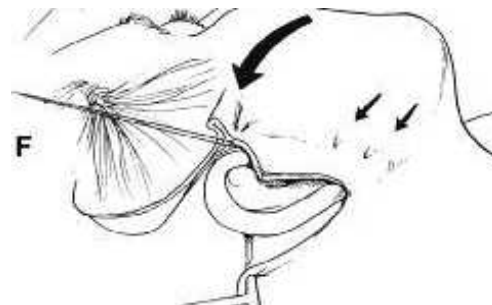


Fig 14. Avance y sutura del flap de piel

Figuras 9,10,11,12,13 y 14: Tomadas Plastic and Reconstructive Surgery.1990;86:53-61(23)

Especial comentario merecen las técnicas de Hamra, “Ritidoplastia de Plano Profundo” y “Ritidoplastia Compuesta”, como se dijo anteriormente, la primera mejoraría los pliegue nasolabial y la segunda, además, la región periorbitaria. Con estas técnicas comenzaría una nueva era en la cirugía del estiramiento facial.

Barton en 1992 demostró, con secciones histológicas, así como en estudios clínicos y disección en cadáveres, que el sistema músculo aponeurótico superficial (SMAS), se

transforma en la fascia que envuelve a los músculos cigomático mayor y menor, de esta manera, el colgajo de mejilla medial a éstos músculo solo estaría formado por piel y tejido subcutáneo. Con esto Barton daría soporte clínico de que la tracción del SMAS daría una mínima mejoría del pliegue nasolabial (11-33).

Ivy y col.(34) realizaron un estudio donde comparaban las técnicas, disección limitada del SMAS versus disección extendida y ritidoplastia compuesta en 21 pacientes. Fotografías postoperatorias fueron tomadas a los 6 y 12 meses y evaluadas por cirujanos experimentados en forma independiente. Aunque una mejoría fue notada en el pliegue nasolabial intraoperatoriamente, esta mejoría no fue detectada en el análisis de seguimiento.

Estudio similar realizó Baker y Bassichis (35), en la cual compararon la ritidoplastia de plano profundo versus la plicatura del SMAS, no encontrando diferencias significativas en la región del cachete, pliegue nasolabial y mejilla en las fotos postoperatorias analizadas por expertos en forma independientes.

Coleman J. R. analiza las técnicas de ritidoplastia de colgajo corto versus ritidoplastia de plano profundo y si bien reconoce que el plano profundo tiene mejores resultados sobre la grasa malar y los pliegue nasolabiales, el utiliza con mas frecuencia el colgajo corto (19).

Sin embargo, la técnica de “Ritidoplastia de Plano-Profundo” , tendría ventajas sobre las otras técnicas, mejorando el pliegue nasolabial y cachetes así lo demuestran la publicación de Hamra (23) y el estudio realizado por Adamson P. A. y col. (22), en el cual realizan una comparación de 50 pacientes a loscuales, a la mitad se le realizó ritidoplastia con plicatura del SMAS y 25 ritidoplastia de plano profundo. Se tomaron fotos pre y postoperatorias a los 6 meses en las cuales se evaluaron, a través de una escala, la eminencia malar, pliegue nasolabial, cachete, bandas del cuello y el ángulo cervicomentoniano, estos fueron evaluados por tres observadores, cirujanos plásticos faciales.

Ellos concluyen que se obtienen mejorías clínicas y estadísticas con la técnica de plano profundo.

Importantes aportes dieron los cirujanos, Ortiz-Monasterio(36), Wester R.(37-38) con técnica conservativa y realizando plicatura del SMAS, Ramirez y col. (39) incorporaron la endoscopia y proponiendo una disección subperiostica para liberar los tejidos blandos del esqueleto facial junto a González-Ulloa(40).

### **1.1.2. Disección limitadas**

En esta técnica se realiza una incisión preauricular limitada la cual finaliza justo posteriormente al lóbulo, la disección de piel es mínima y el SMAS se plica o imbrica en forma conservadora.

Sus principales indicaciones incluyen laxitud leve de la piel, jóvenes, sin ptosis de los cachetes y en pacientes con cuellos de ángulo agudo (Grado I de nuestra clasificación). Presenta la ventaja de ser una técnica sencilla, con mínimas complicaciones, de rápida recuperación, poco trauma de los tejidos y limitada inflamación, como desventajas tendría un pobre efecto sobre el pliegue nasolabial, cachetes ptosicos y área malar (13-14).

Fig 15. Técnica de MACS – Lift.  
Tomado Oculoplastics and orbital surgery 2003 14:253–259 (57)

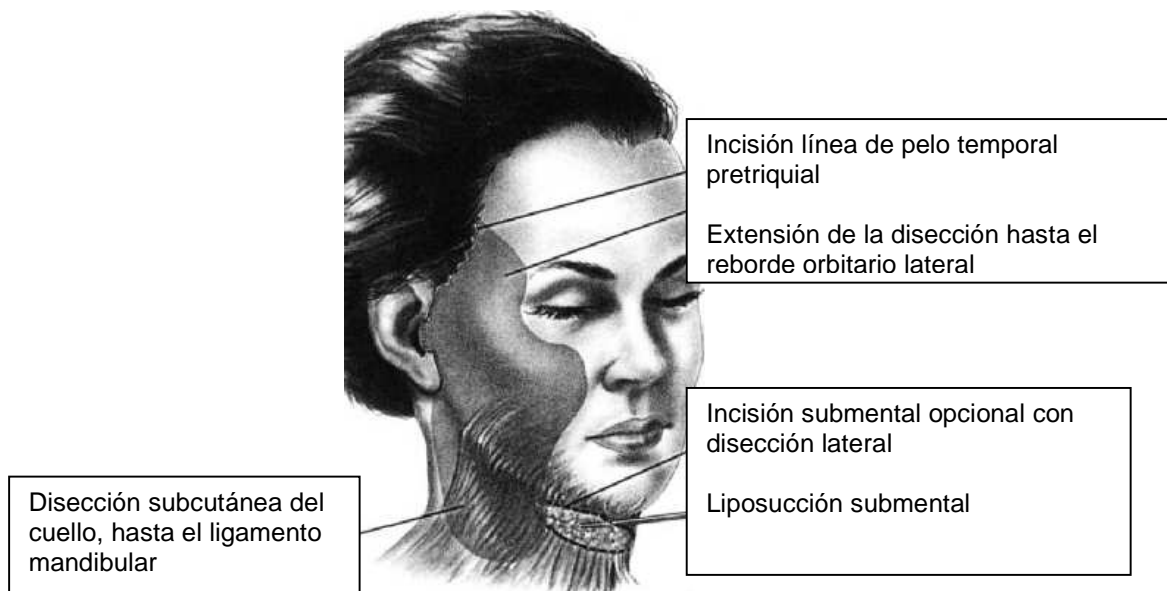
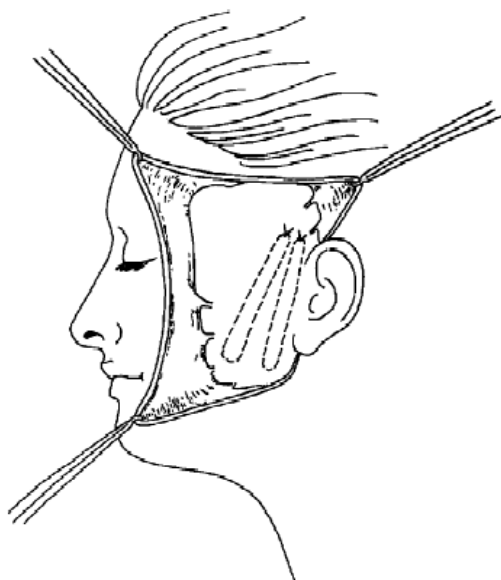


Fig 16. MACS-lift Simple  
Tomado Aesth. Plast. Surg. 1997; 21:280–284 (14)



Un destacado papel ha tenido dentro de esta técnica la denominada MACS-lift (Minimal Access Cranial Suspension- Lift) (Fig. 15), acceso craneal mínimo con suspensión para

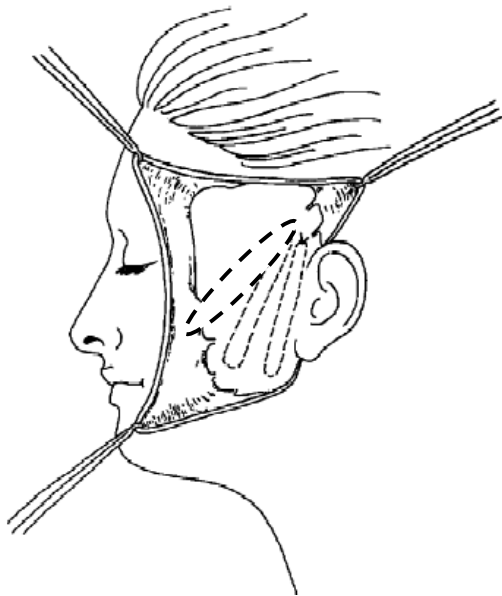
levantamiento. Esta técnica fue descrita por Patrick Tonnard (44) y sería una modificación del llamado S-lift descrito por Saylan en 1999 (45) el cual describe un incisión en S invertida, limitada a nivel pre y retroauricular.

Tonnard P. describe el uso de vectores verticales para la elevación de los tejidos ptóticos, para estos vectores se utilizan suturas permanentes o de muy lenta absorción las cuales se fijan a la Fascia Temporal Profunda (46).

### **El procedimiento puede tener dos variantes:**

- El simple MACS-lift o (S-MACS): en la cual se utilizan dos suturas, una colocada a nivel del cuello, por debajo del ángulo de la mandíbula, para mejorar el ángulo del cuello, y otra se coloca a nivel del cachete (jowls), esta eleva el tercio inferior de la cara y mejora el surco labiomentoniano (líneas de marioneta). (Fig 16)
- El extendido MACS-lift o (X-MACS): una sutura complementaria es colocada para suspender el paquete de grasa malar, de esta manera mejora el surco nasolabial, el tercio medio facial y el parpado inferior.(Fig 17).

Fig 17. MACS-lift Extendido  
Tomado Aesth. Plast. Surg. 1997; 21:280-284 (14)



La ritidoplastia es una técnica quirúrgica de rejuvenecimiento facial, el autor mediante una disección corta, tensa el SMAS, junto con los tejidos de la cara y cuello, resecando el exceso de piel sin tensión, con lo cual busca corregir la piel que sobra en estas áreas. El objetivo de esta técnica, es ofrecer periodos de recuperación más cortos con niveles de satisfacción estética comparables a aquellos procedimientos más invasivos y complejos, con una apariencia natural.

## 2. ANATOMÍA QUIRÚRGICA DE LA CARA

### SMAS (SISTEMA MUSCULO APONEUROTICO SUPERFICIAL)

Debajo de la piel y la grasa subcutánea, se encuentra una capa llamada SMAS, sistema músculo aponeurótico superficial. Esta capa rodea e interconecta los músculos de la expresión facial. El término músculo aponeurótico fue utilizado a causa de fibras musculares poco frecuentes observadas en la fascia parótida.

El SMAS divide a la grasa subcutánea en dos capas. Este contiene septos fibrosos que se extienden a través de la grasa y se unen a la dermis por encima (Fig. 18). De esta manera el SMAS actúa como una red para distribuir las contracciones de la musculatura facial a la piel.

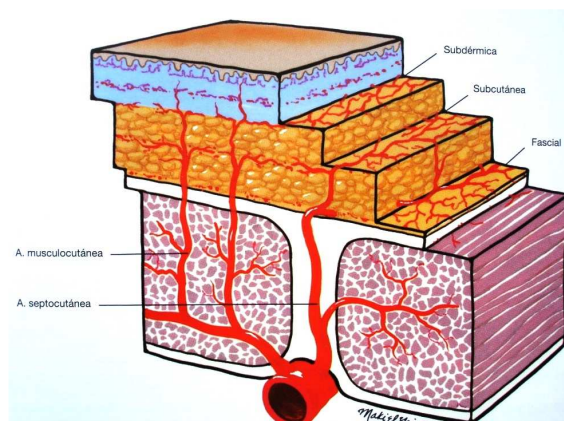


Fig 18. Esquema que muestra el SMAS y su relación con la piel, grasa subcutánea y musculatura facial.(27)

Es importante conocer la relación que tienen los principales vasos y nervios con el SMAS en las diferentes áreas de la cara, esto ayuda al cirujano a proteger estructuras claves y así evitar complicaciones.

Algunas características utilizadas por Tessier, Mitz y Peyronie (27-28) para describir el SMAS fueron: este divide a la grasa subcutánea en dos, los septos fibrosos se extienden del SMAS a la dermis, los grandes vasos y nervios se encuentran profundo al SMAS y solo ramas pequeñas lo perforan, el plexo subdérmico se encuentra por arriba del SMAS y el SMAS actúa como una red de distribución de la fuerza de los músculos faciales.

El SMAS es diferentes en las distintas áreas de la cabeza y el cuello, en este ultimo esta representado por el músculo platisma, en el área parotidea es mas grueso y esta por arriba del nervio facial y sus ramas, el conducto parotideo y la fascia parotidea-mesentérica, hacia a delante se adelgaza y se convierte en una fina capa sobre los labios, nariz y mejillas. Por arriba del arco zigomático el SMAS esta representado por fascia la temporal superficial, por esta transcurre la rama frontal del nervio facial lugar donde es naturalmente vulnerable, en el cuero cabelludo esta representado por la galea aponeurótica, la cual se divide para envolver los músculos frontal, occipital , procerus y algunos de los músculos preauriculares.

Sobre el arco zigomático el SMAS se adelgaza y se interrumpe debido a las uniones de las diversas capas faciales sobre el cigoma en el arco zigomático, en esta zona la rama frontal del nervio facial se encuentra prácticamente por debajo del tejido subcutáneo.

Existen ligamentos de retención en la cara conocidos como ligamentos fasciocutaneos, los cuales son particularmente fuertes en la frente, reborde orbitario, nariz y mentón, los ligamentos osteocutaneos son los mas fuertes y se encuentran entre el periostio y la piel suprayacente. Los mas fuertes son los ligamentos zigomáticocutaneos (parche de McGregor) y ligamentos mandibulocutaneos (18-25-27-28).

### **NERVIO FACIAL (VII par craneal):**

El recorrido del nervio facial se divide en intracraneano y extracraneano, la descripción intracraneana escapa a los fines de este trabajo.

El nervio facial sale de la mastoides por el agujero estilomastoideo e inmediatamente se introduce en la glándula parótida a la cual divide en un lóbulo superficial y profundo.

La marca mas constante y confiable para la identificación del nervio es la sutura tímpanomastoidea. Esta línea apunta al agujero estilomastoideo el cual se encuentra de 6 a 8 mm medial de esta sutura.

El nervio se divide comúnmente en dos ramas, temporofacial y cervicofacial, sus ramas emergen por el borde anterior de dicha glándula generalmente en numero de cinco, rama temporal, cigomática, bucal marginal y cervical. Fig. 19.

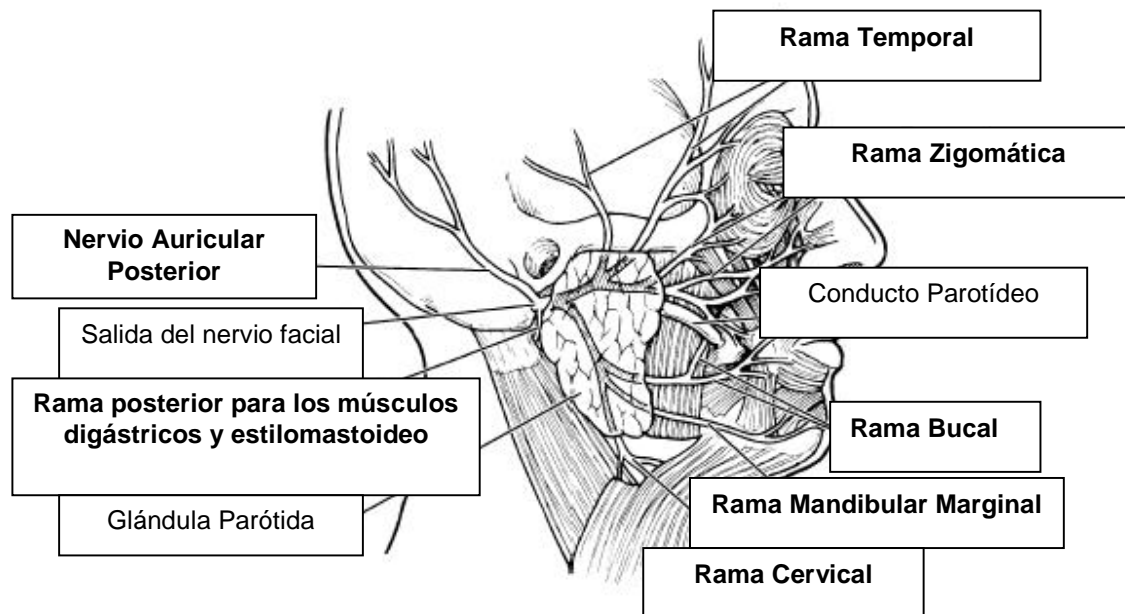


Fig 19. Ramas del Nervio Facial  
Tomado |Facial Plast Surg Clin N Am 11 (2003) 359–375 (60)

La rama temporal (Frontal) pasa por encima del zigoma y corre dentro de la fascia temporoparietal (superficial), por eso a este nivel para no lesionar el nervio un plano seguro de disección está entre la fascia temporal superficial y la profunda ó en un plano subcutáneo; generalmente son cuatro ramos temporales, que pueden variar de tres a cinco, el más posterior se encuentra a 18 mm (Fig. 20) en promedio, del meato auditivo externo y el mas anterior se encuentra ,en promedio, a 20 mm posterior al reborde orbitario. Particularmente se hace vulnerable sobre el arco zigomático en el cual el SMAS se adelgaza y las ramas se encuentran prácticamente por debajo del tejido subcutáneo.

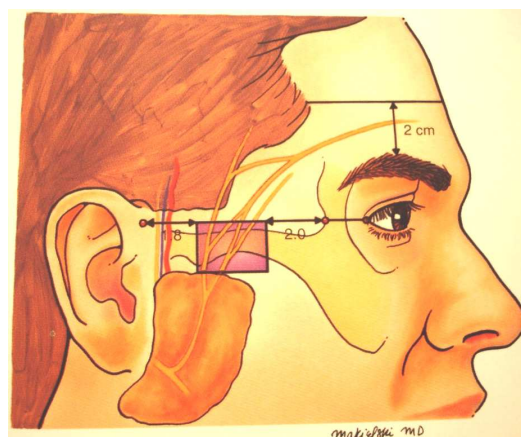


Fig 20. Rama Temporal del Nervio Facial (27)



Las ramas zigomáticas y bucales van protegidas por la fascia parotidomasetérica presentando varias anastomosis entre ellas, lo que en caso de lesión, aunque raras, es factible de recuperación en el tiempo.

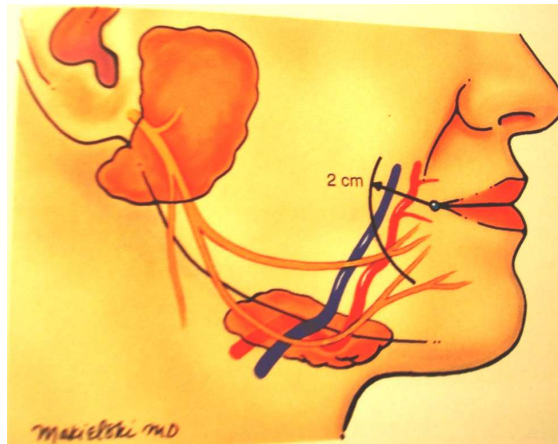


Fig 21. Rama Marginal del Nervio Facial (27)

La rama marginal mandibular (Fig. 21) está usualmente a uno o dos centímetros por debajo del borde mandibular, es un brazo terminal por lo que en caso de lesión puede dejar una secuela permanente, resultando en una parálisis de los músculos depresores del ángulo de la boca.

En un estudio realizado sobre cadáveres (42), demuestra que posterior a la arteria facial, el nervio mandibular marginal pasaba por debajo del borde inferior de la mandíbula. Anterior a la arteria facial, todas las ramas que inervaban los músculos depresores de la boca pasaban por arriba del borde inferior de la mandíbula. En el mismo estudio mostró que el nervio mandibular puede tener una (21%), dos (67%), tres (9%) o cuatro (3%) ramas principales. En el 5% de los casos existían anastomosis entre las rama marginal y bucal.

El nervio mandibular se encuentra profundo al platisma y por lo tanto protegido por este. A medida que se acerca a un punto que se ubica a 2 cm lateral al ángulo de la boca, este adopta una posición mas superficial.

En la zona inferior de la cara, las ramas del nervio facial inervan los músculos por su cara profunda, la excepción a esta regla lo constituyen los músculos faciales profundos: el elevador del ángulo de la boca, el buccinador y el mentoniano, los cuales son inervados por su cara superficial (25-27).

En la figura 22 se muestran las distintas ubicaciones de las ramas del nervio facial por arriba y debajo del cigoma. (18)

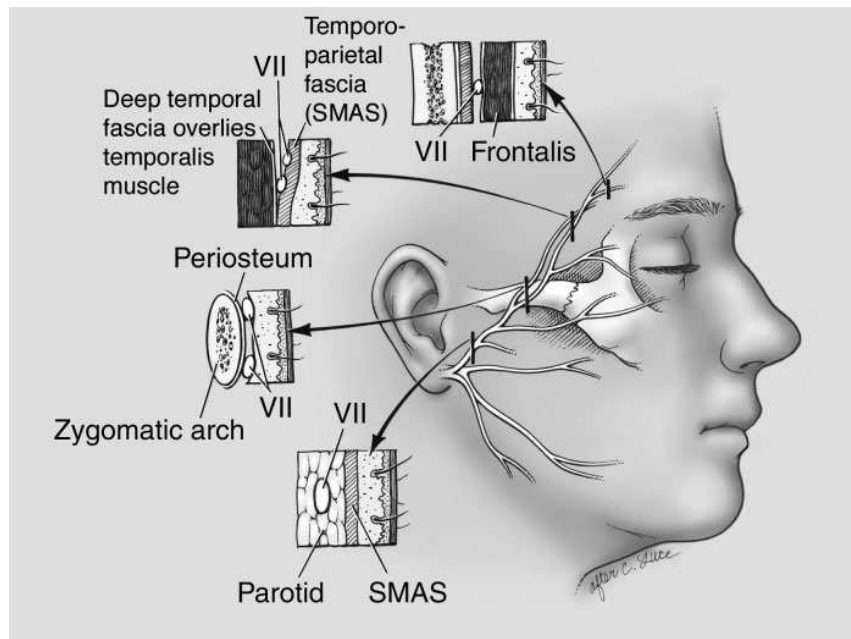


Fig 22. Anatomía del nervio facial, por arriba y debajo del cigoma.  
Tomada Facial Plastics Surgery 2006; 22: number 2 (18 )

## MÚSCULO PLATISMA (MÚSCULO CUTÁNEO DEL CUELLO)

Este músculo par, que se origina en el tejido subcutáneo de la parte superior del tórax y de la fascia del músculo pectoral mayor, asciende lateralmente, atraviesa el cuello, pasa detrás del ángulo de la mandíbula y se inserta dentro de los músculos cutáneos alrededor de la boca y en el tercio anterior e inferior de la mandíbula. Las fibra mediales, en la región suprahiodea, pueden adoptar tres tipos de disposición Fig 23.(43):

- **Tipo I:** las fibras musculares se entrelazan y decusan a 2 cm debajo del mentón. Estas se encuentra separadas, en diferentes grados, a nivel de la región suprahiodea, así como también diferentes grados de flaccidez y grosor.
- **Tipo II:** las fibras se entrelazan a nivel del cartílago tiroides, cubriendo completamente la región suprahiodea, como un único músculo.
- **Tipo III:** las fibras no se cruzan y se insertan directamente en el mentón.

En su recorrido cubre parte del esternocleidomastoideo, el brazo mandibular del nervio facial, nervios sensitivos, arteria y vena facial, glándula submandibular y la parte inferior de la glándula parótida, sus fibras posterosuperiores se continúan con el SMAS, formando con él una importante unidad anatómica (27).

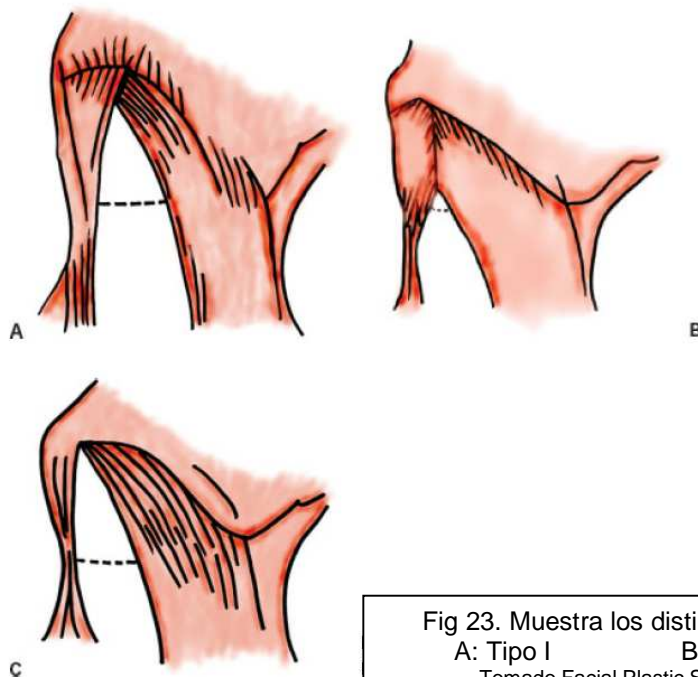


Fig 23. Muestra los distintos tipos de músculo platisma  
A: Tipo I                      B: Tipo II                      C: Tipo III  
Tomado Facial Plastic Surgery/vol 21, num 4-2005. (43)

## NERVIO AURICULAR MAYOR

Este nervio sensitivo esta formado por la unión de las ramas del plexo cervical C2-C3, este nervio emerge del borde posterior del músculo esternocleidomastoideo aproximadamente a 6.5 cm por debajo del conducto auditivo externo, esta cubierto por el SMAS que rodea al músculo , alcanza el borde anterior de este músculo, esta fascia no es muy bien delimitada y puede ser muy delgada o estar adherida a la piel, el nervio puede ser dañado durante la disección retroauricular y cervical posterior.

Su recorrido no es constante, pero su rama principal suele encontrarse en el surco que forma el músculo esternocleidomastoideo y la fascia parotídea

Proporciona sensibilidad a la mitad inferior del pabellón, región lateral del cuello ( 27-50).

## 3. CLASIFICACIÓN DEL PACIENTE

Esta clasificación permite medir en grados el deterioro del tercio medio e inferior de la cara y el cuello, producido por el envejecimiento. Siendo práctica por su rápida aplicación y objetiva porque permite la evaluación de resultados pre y post quirúrgicos, por medio de una clasificación en grados.

La clasificación del **tercio medio** consiste en valorar la relación que existe en la vista de perfil derecho, entre el pliegue nasolabial y el borde lateral del ala nasal.

La clasificación del **tercio inferior** se valora mediante el estudio en el perfil derecho, del pliegue labiomandibular y su relación con el reborde mandibular. También se valora la curva de los cachetes y su relación con el reborde mandibular.

La clasificación del **cuello** se realiza por un ángulo conformado por una línea paralela al plano de Frankfurt que pasa por el gnation y otra línea que pasa tangencial a la caída de la piel submental (ángulo de piel submental).

Relacionando estos aspectos, concluimos en la siguiente clasificación:

### **Clasificación de Envejecimiento del Dr. Pedroza F. (Fig 24: Dibujo de los archivos del Dr. Pedroza F.)**

**NOTA:** Consideramos que la caída de los tejidos faciales, forman un pliegue de piel, a nivel del surco nasolabial (*pliegue nasolabial*) que llega o sobrepasa el borde lateral del ala nasal y a nivel del surco labiomandibular (*pliegue labiomandibular*) que llega o sobrepasa el reborde mandibular. Los cuales nos ayudan a clasificar el grado de envejecimiento del tercio inferior facial.

#### **PLIEGUE NASOLABIAL**

GRADO I Pliegue nasolabial que no llega a contactar el borde lateral del ala nasal.

GRADO II Pliegue nasolabial que contacta con el borde lateral del ala nasal sin sobrepasarlo.

GRADO III Pliegue nasolabial que sobrepasa el borde lateral del ala nasal.

#### **PLIEGUE LABIOMANDIBULAR (LINEA DE MARIONETA)**

GRADO I El pliegue labiomandibular no llega al reborde de la mandíbula.

GRADO II El pliegue labiomandibular llega hasta el reborde de la mandíbula.

GRADO III El pliegue labiomandibular sobrepasa el reborde de la mandíbula.

#### **CACHETE**

GRADO I La curva del cachete no llega al reborde mandibular.

GRADO II La curva del cachete llega al reborde mandibular sin sobrepasarlo.

GRADO III La curva del cachete sobrepasa el reborde mandibular.

#### **CUELLO**

GRADO I El ángulo de piel submental entre 0 y 20 grados.

GRADO II El ángulo de piel submental entre 21 y 40 grados.

GRADO III El ángulo de piel submental de mas de 40 grados.

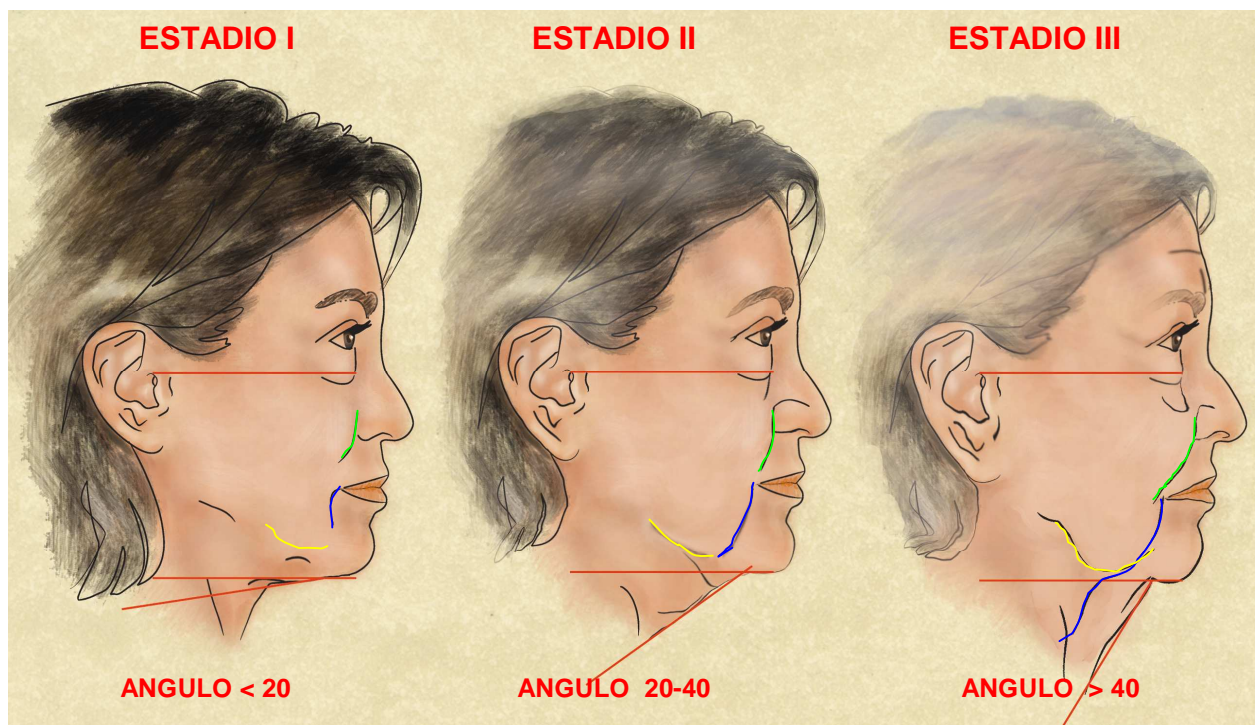


Fig 24. Clasificación del Envejecimiento Facial: Pliegue Nasolabial (verde), Pliegue Labiomandibular (azul), Curva del cachete (amarillo), Angulo de piel submental (rojo)  
Dibujo del Archivo del Dr. Pedroza F.

## GRADOS DE ENVEJECIMIENTO FACIAL I, II, III

A partir de esta clasificación, se establecieron grados de envejecimiento facial del I al III, los cuales se determinan sumando los grados y dividiendo por cuatro, estableciendo un promedio entre los diferentes grados obtenidos de la evaluación del paciente. Se aproxima al grado mas cercano si es necesario o si da la mitad al grado mayor.

## 4. TECNICA QUIRURGICA EMPLEADA POR EL DR. PEDROZA F. (Fig 25. de los Archivos del Dr. Pedroza F.)

### RITIDOPLASTIA CERVICOFACIAL

1. Para la marcación de la piel, el paciente se encuentra acostado en decúbito supino y el médico sentado detrás de la cabecera del paciente, sus manos deben estar previamente lavadas con jabón quirúrgico.
2. Con un aplicador de madera con punta y azul de metileno, buscamos la arruga natural que se forma a nivel preauricular y se comienza el trazo a nivel del nacimiento de la aurícula en la raíz del hélix, se dirige inferiormente, se entra en ángulo agudo entre la raíz del hélix y el trago, se continua por delante del trago (arruga pretragal) en

caso de pacientes masculinos o postragal en caso de pacientes femeninos, se continua por el lóbulo auricular, rodeándolo, se asciende a nivel del pliegue (surco) retroauricular hasta un punto donde la aurícula intersecta el nivel de implantación capilar (igual a si proyectáramos una línea hacia atrás de la unión de la cruz común del antihelix) aquí el trazo se dirige hacia atrás tomando forma de semicírculo, al entrar en cuero cabelludo se dirige hacia abajo estando separado de la aurícula por 5 centímetros.

Posteriormente hacemos una marca vertical que mida 2 centímetros en la región temporal del cuero cabelludo, iniciando en el punto donde la aurícula toca el cuero cabelludo la cual es una proyección de la cruz común del antihelix; y la unimos a la marcación preauricular. (Fig. 25a)

3. Marcamos también como referencias el arco zigomático, ángulo de la mandíbula, borde mandibular y punta de la mastoides. Posteriormente hacemos una marcación del colgajo a disecar el cual es de aproximadamente 4 centímetros desde la aurícula, la marcación se hace en ambos lados.

4. Tomamos un aplicador estéril y procedemos a separar el cabello del sitio de las marcaciones y hacemos los moños y una balaca con micropore de una pulgada color piel, con el objetivo de despejar las incisiones y que el cabello no interfiera en el procedimiento. Esto debe realizarse aunque el paciente tenga el cabello corto.

5. Sentamos el paciente para realizar la marcación a nivel cervical, trazamos una línea horizontal de 2 centímetros en el pliegue submental cuyo punto medio sea la línea media facial, marcamos el nivel del hueso hioides, y el pliegue submandibular.

6. El paciente vuelve a su posición de decúbito supino, el anestesiólogo duerme al paciente utilizando la técnica total intravenosa con propofol a las dosis de: inducción 1000-2500ug/Kg. y mantenimiento 50-150 ug/Kg./min. y remifentanyl ind. 1-3 ug/Kg. y mantenimiento de 0.25-0.5 ug/Kg/minuto, es importante que la cabeza este alineada con el eje horizontal del cuerpo y esto se logra apoyándola en un soporte (cabezal), monitoreo estricto de los signos vitales oximetría y Co2; calefacción corporal, medias antiembólicas, botas neumáticas, sonda vesical, protección de extremidades, sitios de apoyo y masaje de las extremidades intermitente, lavado cuidadoso y exhaustivo de la cara, cuero cabelludo y cuello con isodine solución, teniendo cuidado de no borrar la marcación de la piel, protección ocular con ungüento y cierre palpebral con micropore en caso de no realizar procedimiento quirúrgico asociado a nivel de párpados. La colocación del campo quirúrgico a nivel de la cabeza debe fijarse muy bien con seda 3/0 al cuero cabelludo en sus extremos laterales y a nivel de la balaca de micropore en los otros sitios, en la boca introducimos 2 gasas y aislamos el tubo endotraqueal forrándolo con un vendaje elástico y micropore.

7. Infiltramos la incisión submental y de un lado de la ritidoplastia (se comienza con el lado más descolgado) con xilocaina mas epinefrina (xilocaina al 1% más media ampolla de adrenalina), realizamos incisiones de medio centímetro en las áreas marcadas de el pliegue submental, preauricular anterosuperior, y ápex de la marcación posterior de la

ritidoplastia , buscamos el plano subcutáneo con la ayuda de una pinza mosquito e infiltramos el colgajo de la ritidoplastia utilizando una cánula de infiltración para solución de Klein (solución salina normal 500cc más media ampolla de adrenalina), la infiltración se realiza solo en el área demarcada previamente, utilizamos aproximadamente 120 cc periauricular y a nivel cervical de 40 a 60 cc, se debe esperar como mínimo 15 minutos antes de iniciar el procedimiento.

8. Región Cervical: se comienza por el área cervical, incidimos en toda su extensión la marcación submental, hasta el plano subcutáneo con bisturí número quince y mango número tres, con la ayuda de una cánula de 6 mm realizamos los túneles submentales supraplatismales laterales en el área submental marcada y anteriormente hasta el hueso hioides, se amplían con la ayuda de la cánula de ultrasonido, posteriormente aplicamos ultrasonido en el área submental seguido de lipoaspiración con cánula de 6mm cuyo orificio debe mirar hacia el músculo platisma, por palpación verificamos que la piel quede homogénea, ampliamos el campo con la ayuda de un separador y de la disección con tijera roma de riti liberando por completo el plano subcutáneo del plano muscular, con pinza de bayoneta recta tomamos el músculo platisma o su rafe en la línea media proximal, buscamos el plano subplatismal y recortamos una bandeleta vertical de medio centímetro de ancho y aproximadamente 3 centímetros de largo , se realiza una cauterización cuidadosa especialmente de los bordes musculares. Se suturan y afrontan los bordes platismales con ethibond 3/0 de proximal a distal dando puntos continuos cruzados hasta medio centímetro antes del hueso hioides, devolviéndonos con puntos continuos sin cruzar y anudando con el cabo inicial, posteriormente se realizan unos cortes horizontales del platisma (paralelos al borde mandibular) inmediatamente por encima del hioides de 5 centímetros de longitud a cada lado y se cauteriza nuevamente. (Fig. 25b)

Cierre de la incisión con puntos subcutáneos de vicril 5/0 invertidos separados, y la piel con sutura intradérmica de prolene 5/0 y simples a necesidad con prolene 6/0, se cubre con micropore.

9. Región facial: incidimos hasta el plano subcutáneo con bisturí número 15 del lado infiltrado previamente, es decir, el más descolgado, en el cuero cabelludo se realiza paralelo a la inclinación del folículo piloso (en ángulo de 45°), para no lesionarlo. Tomamos la piel con pinza de Bishop y con las tijeras de Davis buscamos el plano subcutáneo y disecamos un centímetro, se inicia a nivel temporal y se termina a nivel de la implantación capilar occipitotemporal; luego tomamos esta piel ya disecada con gancho doble y con las tijeras romas de riti disecamos el colgajo hasta los limites marcados previamente, la punta de la tijera siempre debe mirar hacia la piel, en el cuero cabelludo a nivel occipitotemporal se diseca con bisturí número quince biselado, se van dejando gasas en los segmentos previamente disecados para hemostasia, al terminar la disección se retiran las gasas y se realiza hemostasia con electro cauterio. (Fig. 25c)

10. Ubicamos por palpación el arco zigomático, y a 1.5 centímetros de la aurícula en su borde superior disecamos con la ayuda de una pinza mosquitos abriéndola y cerrándola



con movimientos verticales (paralelos, se puede decir, a las ramas frontales de nervio facial), hasta ubicar la fascia temporal profunda.

11. Con una pinza Adson Brown tomamos el SMAS a 1 centímetro por delante de la aurícula y 1 centímetro por encima del ángulo de la mandíbula y hacemos un corte vertical del mismo con tijera de Davis, de aproximadamente medio centímetro de ancho y hasta 1 centímetro por debajo del arco zigomático.

12. Luego se realiza disección Sub-SMAS con tijera roma de riti hasta el área de piel demarcada.

13. Tunnelizaciones Sub-SMAS con cánula plana de 6mm hacia surco nasogeniano, comisura oral y pliegue labiomentoniano. (Fig. 25d-e)

14. Con pinza de Adson Brown tomamos el colgajo de SMAS y en el punto medio (a nivel del borde inferior del trago) hacemos un corte con tijera de Davis dirigido hacia delante y abajo, paralelo al borde mandibular. La longitud del corte es el que se necesite de acuerdo a lo que dé la tracción, generalmente es de 1.5 a 2 centímetros.

15. Imbricatura: Colocamos puntos de imbricatura del SMAS con ethibond 2/0, para el primer punto se ubica el SMAS posterior, se pasa un punto invertido de la escotadura intertragal al vértice del colgajo del SMAS y se anuda. (Fig. 25f)

Los excedentes de SMAS superior e inferior se recortan con tijera.

Se colocan puntos invertidos de imbricatura al SMAS con ethibond 2/0 los que sean necesarios. (Fig. 25g)

16. Plicatura: se colocan puntos de plicatura invertidos del platisma al periostio mastoideo, los que se necesiten para templar el cuello y definir el borde inferior mandibular. (Fig. 25h-i)

17. Punto suspensión al cachete: colocación de punto con ethibon 2-0 con aguja de Reverden, desde fascia preauricular, 0,5 cm anterior al pabellón, al tejido subcutáneo del cachete, 2 cm por detrás de la comisura labial. Este punto permite mejorar la caída de los cachetes, en aquellos pacientes en los cuales estos son muy marcados. Grado II-III de nuestra clasificación **(Técnica complementaria). (Fig. 26)**

18. Resección de piel sobrante: La piel del colgajo se tracciona hacia arriba y atrás cubriendo la aurícula. Primero se fija con sutura mecánica el segmento anterosuperior (temporal) y luego el segmento posterosuperior (temporoccipital), y se alinea la línea de implantación capilar del cuero cabelludo; es importante verificar que no hayan arrugas. Recorte de la piel posterior sobrante y sin tensión, cuando el corte llega al nivel del nacimiento del antihelix, se saca el lóbulo auricular y el corte se dirige hacia delante hasta al nivel del borde anterosuperior del mismo y se coloca a este nivel un punto de prolene 5/0. (Fig. 25j)



Se toma el excedente de piel sobrante anterior y con tijera de Davis se realiza un corte en la línea media que se dirige hacia la incisura heliotragal donde se coloca un punto con prolene 5/0. (Fig. 25k)

Se recortan los segmentos de piel sobrante superior e inferior a nivel y sin tensión, con tijera de Davis. (Fig. 25l)

19. Zetaplastia: Se quita la sutura mecánica posterosuperior retroauricular, se prolonga la incisión del pliegue retroauricular por 0.5 centímetros hacia arriba y se libera, se reacomoda la piel a ese nivel y se coloca un punto en el ápex con prolene 5/0, luego se hace un corte comenzando desde este punto de fijación hacia abajo y atrás, hasta encontrar el nivel de la piel superior y colocamos otro punto de prolene 5/0 lo que nos forma una zetaplastia. (Fig. 25m)

20. Se quita la sutura mecánica que alinea el cuero cabelludo y se reacomoda de tal forma que no queden arrugas a este nivel y se realinea nuevamente la inserción capilar, se recorta el excedente de piel retroauricular y de cuero cabelludo tanto a este nivel como a nivel de la región temporal.

21. Puntos subdérmicos: Se colocan puntos de vicryl 5/0 que adosen el colgajo de piel al plano inmediatamente profundo, con el objetivo de disminuir más la tensión al colgajo de piel y espacio muerto, en todas las áreas. (Fig. 25 n)

22. Cierre de piel: en el cuero cabelludo con sutura mecánica; lóbulo de la oreja con puntos separados de prolene 5/0; piel pre y retroauricular con intradérmica de prolene 5/0. Se dan en piel puntos separados de prolene 6/0 según necesidad. (Fig. 25o)

23. Drenes tipo Hemovac dos a cada lado, uno a nivel anterior introducido por el cuero cabelludo temporal y el segundo introducido a nivel temporoccipital que conecte con el plano submandibular. Se fijan con prolene 3/0, colocando puntos de seguridad con prolene 3/0 a lado y lado del mismo. Se retiran a las 48 horas. (Fig. 25o)

24. Limpieza de la cara y lavado del cuero cabelludo con solución salina tibia. Colocación de vendaje compresivo, con apósitos medianos, apósito de ritidoplastia y vendaje elástico tipo coban. Se retiran a las 4 horas postquirúrgicas.

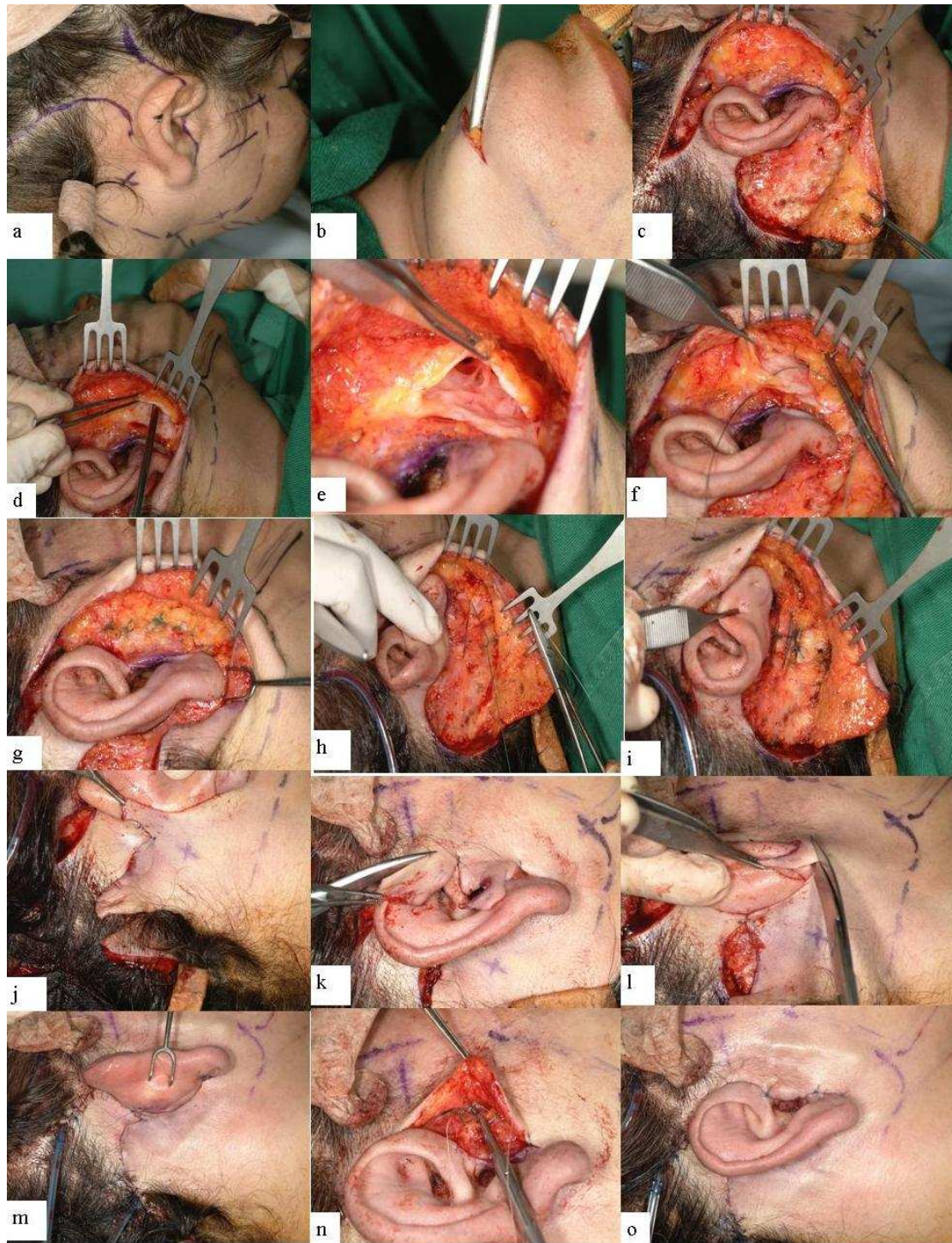


Fig 25. a) marcación, b) liposucción submental, c) disección subcutánea, d) SMASectomia y tunelización, e) túneles sub-SMAS, f-g) imbricatura del SMAS, h-i) plicatura platisma-fascia parotidea, j) resección de piel posterior, k) resección piel anterior, l) resección piel lóbulo, m) zetaplastia, n) puntos subdermicos con vicryl 5-0, o) cierre de incisiones y drenajes.

Tomado del Archivo del Dr. Pedroza F.

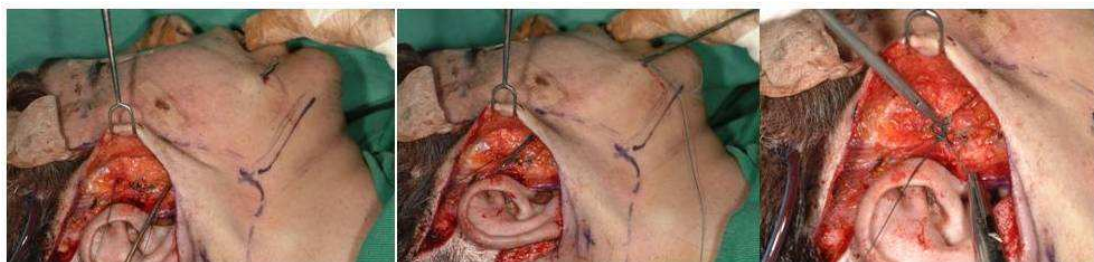

Fig 26. Punto cachete (jowls) – fascia preauricular. Paciente con cachetes Grado II-III o pieles gruesas.

Tomado del Archivo del Dr. Pedroza F.

## RITIDOPLASTIA FACIAL

El autor senior, utiliza en casos de envejecimiento grado I, donde el paciente es joven o presenta una ritidoplastia previa que no requiere tratamiento cervical, una técnica de ritidoplastia facial, en donde la incisión de piel es preauricular únicamente, iniciándose a nivel temporal intracapilar, llegando hasta el lóbulo de la oreja, sin incisión completa posterior. Se realiza tratamiento del SMAS con imbricatura anterior con vector posterosuperior, y de ser necesario se coloca el punto al cachete (Fig 26 – Técnica Complementaria).

En nuestros casos encontramos una mejoría del contorno facial, sin necesidad de extender la incisión de piel a nivel temporal pretriquial, como lo describen en la literatura los autores que emplean éste tipo de incisión (44-45-46-57-14). Con la técnica de ritidoplastia facial, obtenemos similares resultados a la técnica Macs-lift, pero consideramos innecesario extender la incisión temporal pretriquial, porque determina una cicatriz visible en el resultado final, lo que conlleva a no lograr uno de los objetivos de la cirugía de ritidoplastia, que es la obtención de cicatrices poco notorias.

Con la técnica de ritidoplastia facial, se obtienen resultados satisfactorios y duraderos, sin complicaciones. (Fig. 27)



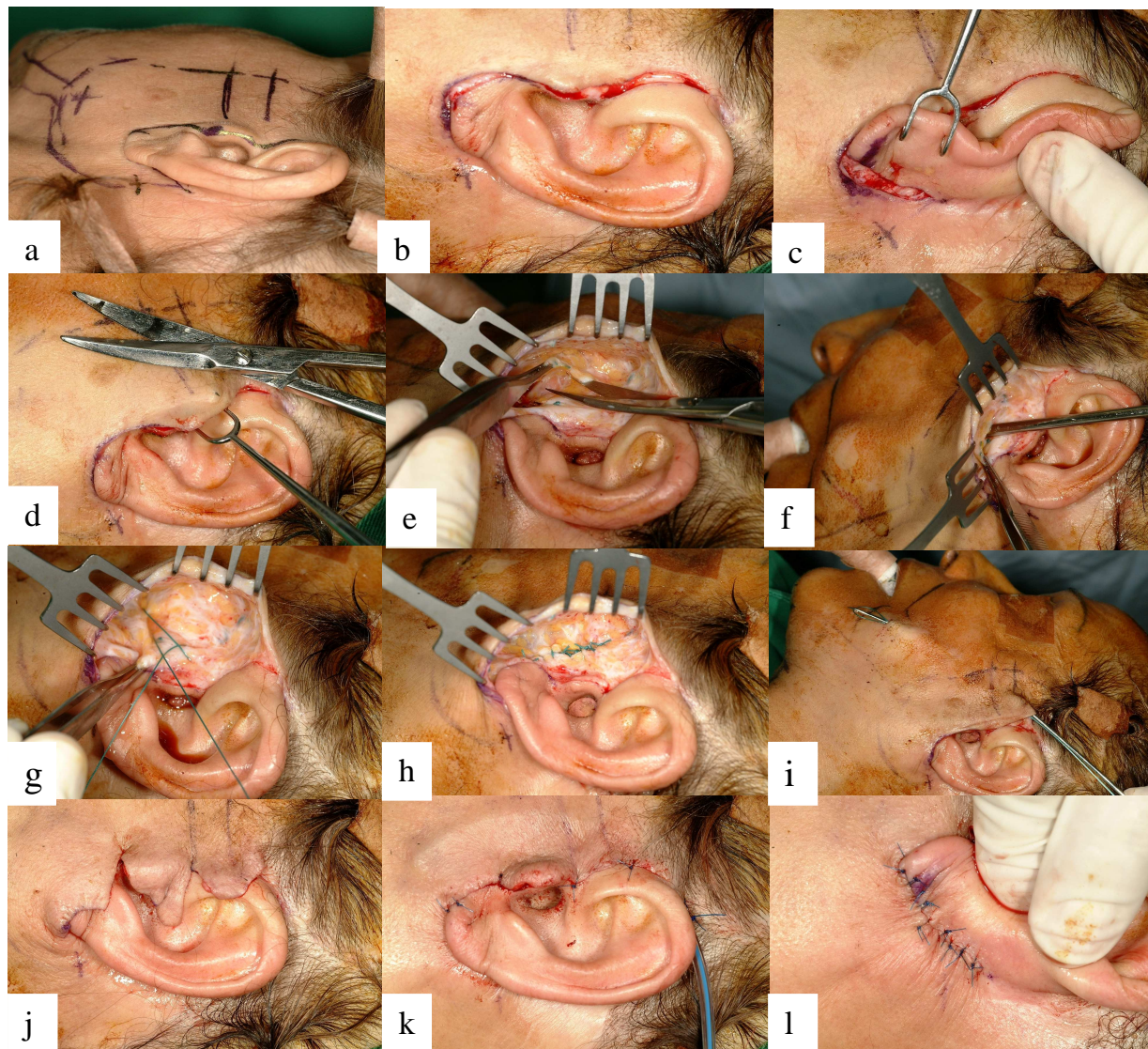


Fig 27. a) marcación preauricular, hasta el lóbulo de la oreja b) incisión anterior c) incisión posterior corta d) disección subcutánea e) imbricatura del SMAS, f) tunelización sub SMAS, g) puntos de imbricatura, h) imbricatura completa i) punto al cachete (técnica complementaria) j) resección de piel, k-l) puntos subdérmicos con vicryl 5-0, cierre de incisiones y drenajes.

Tomado del Archivo del Dr. Pedroza F.

## 5. COMPLICACIONES (Revisión de la literatura)

**Hematoma:** Es la complicación más frecuente, la incidencia en la literatura varia del 1% al 15% (47-48), y generalmente ocurre en las primeras 24-48 horas.

El hematoma puede variar desde una pequeña acumulación de sangre, manifestado por una inflamación localizada, hasta un hematoma en expansión que requiere revisión quirúrgica, varían entre el 1.9% al 3.6%(49), este se manifiesta por un dolor agudo y repentino con inflamación y equimosis en el área operada.

Si no es detectado y tratado tempranamente, en pocas horas, puede comprometerse la circulación venosa comprometiendo la vitalidad del colgajo con posterior necrosis y cicatriz. Si es identificado y tratado correctamente, es seguido de un edema y equimosis prolongado, pero el resultado final no se ve comprometido.

En hematomas pequeños ( 2-10 ml) el drenaje puede realizarse con punción en el consultorio o la habitación.

Los seromas aparecen generalmente entre los 5 a 7 días y pueden ser drenados también con punción percutánea.

La etiología es multifactorial pero la causa mas frecuente esta dada por la hipertensión arterial perioperatoria. Otras causa pueden ser por consumo de medicamentos que alteran la coagulación (aspirina, vitamina E, heparina), enfermedades que afecten la cascada de coagulación (50).

Este riesgo se disminuye haciendo una selección cuidadosa del paciente, utilizando medicación antihipertensiva, antiemética y benzodiazepinas preoperatorias. Se evalúan antecedentes de hipertensión no controlada, discrasia sanguínea, paciente fumador, medicación que altere la coagulación sanguínea; en cuanto al procedimiento quirúrgico, se utiliza anestesia endovenosa total con hipotensión controlada, infiltración del colgajo con técnica tumescente, disección de los tejidos mínimamente invasivo, hemostasia intraoperatoria, uso de drenes activos, vendaje postoperatorio y despertar tranquilo.

**Infección:** Puede ocurrir aunque es rara, menos del 1%. Generalmente ocurre durante la primer semana postoperatoria

Cualquier signo de eritema uni o bilateral, en el área pre o postauricular, incremento del dolor o cicatrización retardada de los bordes de la herida, debe ser tratada con un régimen de antibióticos agresivos, que cubra para pseudomona y otros bacilos Gram negativos (Staphylococcus o Streptococcus), estos pacientes pueden requerir ingreso hospitalario para su tratamiento antibiótico .

Los absceso y las heridas deben ser drenadas( 50).

**Necrosis de la piel:** Puede ser un factor serio en pacientes fumadores, estos tienen un 12% más de riesgo comparado con los no fumadores, pero si el fumador no tiene niveles de nicotina, evitar fumar como mínimo dos semanas antes de la cirugía, la incidencia de necrosis puede bajar a un 2%.

Un hematoma no reconocido o no tratado puede comprometer la circulación con posterior necrosis de piel (49-50).

La injuria del plexo subdérmico y el cierre de piel con tensión también predispone a necrosis del colgajo. La incisión postauricular suele ser el lugar mas frecuente de necrosis (50).

**Lesión del nervio facial:** Es una complicación rara, la incidencia en la literatura varía de un 0.3% al 2.6% (51), la mayoría son paresias y duran de 3 a 6 meses.

En una revisión, en la literatura, que realizo Baker (52) sobre 7000 ritidoplastia encontró 55 casos de parálisis. La rama mas frecuente fue la marginal mandibular (22/55), temporal (frontal) (18/55) seguida por la bucal (7/55).

Es fundamental reconocer la “zonas peligrosas” del nervio facial (Fig. 18-19-20), para esto se remite al lector al capítulo de anatomía.

Un manejo cuidadoso de los tejidos, evitar excesiva tracción, disección roma y coagulación cautelosa también ayuda a evitar lesiones nerviosa (50).

**Lesión nerviosa sensorial:** La lesión nerviosa más frecuentemente observada, entre el 1% al 7%, es la del nervio auricular mayor, que se manifiesta por alteración en la sensibilidad de la parte inferior y anterior de la oreja.

Este nervio emerge del borde anterior del músculo esternocleidomastoideo, por lo que la disección del colgajo sobre este puede lesionarlo, también se debe tener cuidado al colocar suturas sobre este músculo que puedan comprimir al nervio.

Si este es seccionado su reparación con nylon 10-0, bajo aumento, debe ser intentada (27-50).

**Dolor crónico:** Puede ocurrir hasta en el 2.5% de los casos por neuromas de amputación a lo largo del nervio occipital menor, cadena simpática y por suturar o seccionar el nervio auricular mayor, el dolor generalmente resuelve en varios meses, si se sospecha un neuroma este debe ser resecado (50-53).

**Cicatriz hipertrófica:** Es también una complicación ocasional, se presenta dentro de los primeros 12 meses postquirúrgicos, especialmente en la incisión posterior, a nivel del surco retroauricular. Generalmente responden rápidamente a la infiltración intralesional con acetato de triamcinolona (10 mg/ml). Se puede evitar suturando el colgajo de piel sin tensión (50). (Fig. 28)

**Pérdida de cabello:** Su incidencia es alta 8.4%. Generalmente debido a incisiones mal diseñadas, cauterización extensa y superficial, trauma en la elevación del colgajo de piel, excesiva tensión en la sutura ó lesión vascular (por Ej., daño de la arteria temporal superficial), siendo mas frecuente de carácter temporal (50).

**Cambio en la línea de implantación del cabello:** Como consecuencia de un mal diseño y reacomodación del colgajo de piel posterior (50).

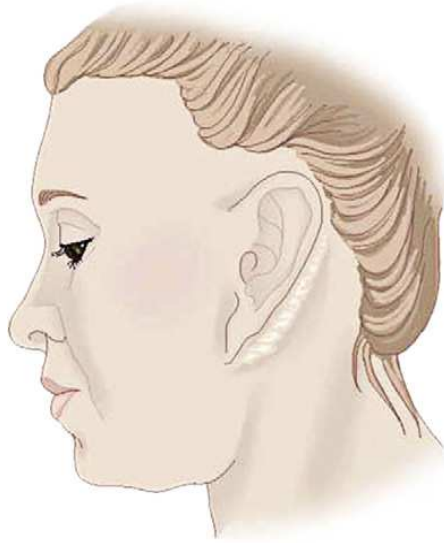


Fig. 28. que muestra los típicos estigmas de ritidoplastia: deformidad tragal y oreja de duende, cicatriz notoria, distorsión en la línea del cabello, y aspecto de "estiramiento"  
Tomado Otolaryngology Clinic North America; 2007; 40: 391–408 (53)

**Deformidad del lóbulo de la oreja:** son aquellos lóbulos alargados que se producen como consecuencia de un recorte inadecuado y exagerado del colgajo de piel a este nivel y suturándolo a tensión. Generalmente aparecen alrededor de los 6 meses postquirúrgicos (50). (Fig.28-29.)

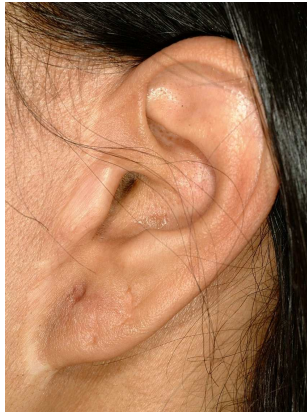

Fig. 29: Deformidad del lóbulo de la oreja.  
Tomado del archivo Dr. Pedroza F, paciente que consulta por cicatriz hipertrófica y deformidad de la oreja en duende operada previamente en otro establecimiento.

**Lesión de Glándula Parótida:** La lesión de la glándula parótida durante una ritidoplastia es rara, esta puede ocurrir en técnicas que incluyen una disección sub-SMAS. La lesión puede darse en el parénquima o en el conducto resultando en un pseudoquiste (sialoceles) o en la formación de una fístula salival. Si se advierte la lesión del parénquima de la glándula este debe ser cauterizado para ocluir los conductos salivales.

Pequeños sialoceles pueden ser drenados con punción, pero si estos son grandes, mas de 3 cm, o persistentes deben ser tratados colocando drenaje de aspiración (50).

**Amputación del Trago:** Esta complicación ó estigma de cirugía, suele darse en la variante postragal de incisión preauricular. Determinadas características anatómicas del trago predisponen a esta complicación, pobre definición de la cisura anterior, tubérculo supratragal prominente y cisura intertragal. El cierre de la piel con tensión también produciría esta complicación (53). (Fig. 28)

## **6. PROCEDIMIENTOS ANEXOS**

### **Frontoplastia**

La frontoplastia es un procedimiento quirúrgico para corregir la flacidez, las arrugas en la piel de la frente, la posición caída de cejas y párpados superiores.

Este procedimiento remueve o modifica los músculos de la piel que causan signos visibles de envejecimiento como cejas, párpados caídos, líneas de expresión y ocasionalmente el ceño fruncido que da una apariencia dura al rostro.

### **Blefaroplastia**

Cirugía destinada a remover el exceso de grasa y piel que se acumula en los párpados superiores o inferiores, puede darse también una de las dos condiciones, es decir que el exceso sea solo de grasa o de piel, por ello cada caso debe ser individualizado. El objetivo final de la cirugía es regresar al contorno de los ojos un aspecto más juvenil y menos cansado, que se produce como consecuencia del envejecimiento y la acción de la gravedad sobre los diferentes tejidos.

### **Lipoinjerto facial en surcos y pómulos**

Utilizamos con frecuencia injertos de grasa para modelar las facciones. La grasa aspirada, por lo general en áreas del abdomen, puede ser utilizada en el mismo paciente para dar volumen en aquellas partes que presenten falta de tejido. Se utiliza para rellenar las depresiones, los surcos nasogenianos y las arrugas profundas y la región malar. La microlipoaspiración se realiza con pequeñas cánulas y se hace el vacío con una jeringa de 10 ml. Se realiza la infiltración con cánulas romas en las diferentes regiones.

### **Rinoplastia**

La Rinoplastia es el procedimiento quirúrgico mediante el cual es posible dar una nueva forma a la nariz del paciente. Esto se logra modificando las estructuras de los cartílagos y de los huesos de este órgano.

### **Mentoplastia**

Cirugía que logra mejorar la forma y proyección del mentón, bien sea disminuyéndolo o aumentándolo con un implante de silicona o trabajando directamente el hueso, lo cual se realiza a través de una incisión dentro de la boca (intraoral).



**Bichectomia**

Es un procedimiento quirúrgico mediante el cual se quita o se reseca una estructura de la cara conocida como la Bolsa Grasa de Bichat, ubicada por debajo de los malaras. Permite una forma mas marcada de la cara del paciente en la región submalar.

**Aumento de labios**

Se puede aumentar los labios con injertos o implantes. Para conseguir el aumento de labios, hay multitud de productos y técnicas. Entre los productos de aumento de labios temporal se encuentra el ácido hialurónico y el polimetilmetacrilato y la grasa autóloga.

**Otoplastia**

Es una técnica quirúrgica para mejorar las diferentes alteraciones en la estética de las orejas, la más frecuente es la oreja salida o en asa.

**Peeling (químico, mecánico, láser)**

El principio del peeling químico es el de aplicar agentes químicos especiales en la piel para así producir epidermolisis y recambio cutáneo. El nuevo crecimiento de la piel puede reemplazar las áreas dañadas y los defectos leves, produciendo una mejoría cosmética. El peeling químico puede dividirse en tipos de acuerdo a la profundidad de la reacción: superficial y profundo.

**Elevación del tercio medio**

Mediante la suspensión de la grasa malar, a través de la incisión de blefaroplastia o de frontoplastia, mediante el uso de suturas de suspensión al periostio a nivel orbitario ó a la fascia temporal profunda.

**Suspensión de tejidos del mentón**

Mediante suturas de suspensión que tomen los tejidos blandos ptosicos del mentón al periostio del hueso del maxilar inferior.

**HIPOTESIS**

La técnica de ritidoplastia con disección corta (conservadora) es adecuada para corregir los signos de envejecimiento del tercio medio, inferior de la cara y el cuello. Medidos a través del uso de la clasificación.

**OBJETIVOS****1. OBJETIVO GENERAL**

Presentación de la técnica quirúrgica y valoración de resultados post operatorios a largo plazo de la ritidoplastia cervicofacial desarrolladas por el autor, a través de un análisis objetivo.

## **2. OBJETIVOS ESPECÍFICOS**

- Diagnóstico e indicación quirúrgica, mediante métodos objetivos de medición a través del análisis fotográfico.
- Descripción de técnicas quirúrgicas utilizados en la clínica La Font
- Procedimientos anexos utilizados
- Comparación de resultados a largo plazo.
- Revisión de cicatriz pre- post tragal y zetaplastia.
- Revisión de complicaciones, cicatriz hipertrófica, alopecia, deformidad de la oreja, hematomas, infecciones, daños nerviosos.

## **METODOLOGÍA**

### **1. ENFOQUE METODOLÓGICO DE LA INVESTIGACIÓN**

Es una investigación de tipo cualitativa.

### **2. TIPO DE ESTUDIO**

Es un estudio retrospectivo, descriptivo y de cohorte transversal.

## **POBLACIÓN**

Pacientes intervenidos en la Clínica La Font, Bogotá, Colombia, operados de ritidoplastia cervicofacial por el Dr. Fernando Pedroza Campo, en el periodo comprendido entre enero 1 del 2001 y diciembre 31 del 2008.

En la Clínica La Font se realizan procedimientos estéticos programados, exclusivamente a pacientes privados.

Los pacientes estudiados, fueron operados de ritidoplastia cervicofacial en dicho periodo, y además recibieron controles postoperatorios a los dos y seis meses de ser operados. Realizándose en todas las oportunidades control fotográfico.

Se hizo un análisis de los resultados de la técnica, con los controles fotográficos entre el preoperatorio y el postoperatorio, utilizando la clasificación descripta en éste trabajo, para obtener un valor comparativo objetivo.

## **DISEÑO MUESTRAL**

De la población de referencia se decide tomar como muestra las personas que cumplan los criterios de inclusión, lo que permite concretar la investigación mediante el diseño muestral de un estudio de casos.

## **CRITERIOS DE INCLUSIÓN**

- Ser paciente de la clínica La Font y que haya sido intervenido de Ritidoplastia cervicofacial entre los años 2001 (Enero 1) y 2008 (Diciembre 31).
- Que haya consentimiento y disposición por parte del paciente y la institución.

- Que posean fotos de control postquirúrgico mayor o igual a los seis meses.
- Que posean descripción quirúrgica

## CRITERIOS DE EXCLUSIÓN

- Pacientes con falta de control fotográfico menor a los 6 meses del postoperatorio.
- Pacientes que no hayan firmado el consentimiento

## DESCRIPCIÓN DE LAS VARIABLES

### 1. TABLA DE VARIABLES

VARIABLES	TIPO DE NIVEL	NIVEL DE MEDICIÓN	INDICADOR
<b>1. EPIDEMIOLOGIA</b>			
Edad	Cuantitativo	Razón	Numero de años
Sexo	Cualitativo	Nominal	Masculino Femenino
<b>2. DIAGNOSTICOS PRE OPERATORIOS</b>			
Pliegue Nasolabial	Cualitativo	Nominal	GRADO I Pliegue nasolabial que no llega a contactar el borde lateral del ala nasal. GRADO II Pliegue nasolabial que contacta con el borde lateral del ala nasal sin sobrepasarlo. GRADO III Pliegue nasolabial que sobrepasa el borde lateral del ala nasal.
Pliegue Labiomandibular (líneas de marioneta)	Cualitativo	Nominal	GRADO I El pliegue labiomandibular no llega al reborde de la mandíbula. GRADO II El pliegue labiomandibular llega hasta el reborde de la mandíbula. GRADO III El pliegue labiomandibular sobrepasa el reborde de la mandíbula.
Cachete	Cualitativo	Nominal	GRADO I La curva del cachete no llega al reborde mandibular. GRADO II La curva del cachete llega al reborde mandibular sin sobrepasarlo. GRADO III La curva del cachete sobrepasa el reborde mandibular.
Cuello	Cualitativo	Nominal	GRADO I El ángulo formado se encuentra entre 0 y 20

			grados GRADO II El ángulo formado se encuentra entre 21 y 40 grados GRADO III El ángulo formado se encuentra a mas de 40 grados.
<b>3. ESTADIOS DE ENVEJECIMIENTO FACIAL</b>			
ESTADIO I	Cualitativo	Nominal	Según promedio
ESTADIO II	Cualitativo	Nominal	Según promedio
ESTADIO III	Cualitativo	Nominal	Según promedio
<b>4. TECNICA QUIRURGICA REALIZADA</b>			
Ritidoplastia Cervicofacial	Cualitativo	Nominal	Primaria Secundaria
Frontoplastia	Cualitativo	Nominal	Si No
Blefaroplastia Superior	Cualitativo	Nominal	Si No
Blefaroplastia Inferior	Cualitativo	Nominal	Si No
Lipoinyeccion pomulos y surcos	Cualitativo	Nominal	Si No
Rinoseptoplastia	Cualitativo	Nominal	Si No
Mentoplastia	Cualitativo	Nominal	Si No
Bichectomia	Cualitativo	Nominal	Si No
Aumento de Labios	Cualitativo	Nominal	Si No
Elevacion de tercio medio	Cualitativo	Nominal	Si No
Otoplastia	Cualitativo	Nominal	Si No
Suspensión de tejidos del mentón	Cualitativo	Nominal	Si No
Peeling (químico,mecánico,laser)	Cualitativo	Nominal	Si No
<b>5. RESULTADOS</b>			
Estadio de envejecimiento pre operatorio	Cualitativo	Nominal	Numero
Estadio de envejecimiento post operatorio	Cualitativo	Nominal	Numero
<b>6. COMPLICACIONES</b>			
Hematoma	Cualitativo	Nominal	Si No
Infección	Cualitativo	Nominal	Si No

Necrosis de piel	Cualitativo	Nominal	Si No
Lesión del nervio facial	Cualitativo	Nominal	Si No
Lesión nerviosa sensorial	Cualitativo	Nominal	Si No
Dolor crónico	Cualitativo	Nominal	Si No
Cicatriz Hipertrófica	Cualitativo	Nominal	Si No
Perdida de cabello	Cualitativo	Nominal	Si No
Cambio en la línea de implantación del cabello Edema prolongado	Cualitativo	Nominal	Si No

## **TÉCNICAS DE RECOLECCIÓN DE INFORMACIÓN**

### **FUENTE E INSTRUMENTO DE RECOLECCION DE LA INFORMACIÓN**

Se iniciará la recolección de datos, a partir del registro de pacientes sometidos a ritidoplastia cervicofacial que reposa en el departamento de sistemas de la Clínica La Font. Basados en este registro se seleccionarán los documentos fotográficos a comparar, identificando en el programa Mirror Suite, cuales de estos pacientes operados cumplirán con los requisitos de inclusión. Con ésta información se procederá a la búsqueda de las historias clínicas, que permitan la obtención de los datos adicionales consignados en el formato de descripción quirúrgica.

### **PROCESO DE OBTENCION DE LA INFORMACIÓN**

Los responsables de la recolección de esta información serán los residentes del programa de cirugía plástica facial, quienes a su vez ejecutarán la medición de las fotografías digitales pre y post operatorias. Se aclara que todos los pacientes, además de contar con registro fotográfico en el programa Mirror Suite, cuentan con fotografías impresas a tamaño real, que reposan en la historia clínica, y de las que se extrajeron las medidas para poder clasificar a los pacientes para determinar su estadio de envejecimiento facial.

Las medidas pre y postoperatorias que se obtendrán quedaran consignadas por el programa sobre la fotografía digital y a cada paciente se le abrió una carpeta para conservar esta información.

#### **1. Observación no participante**

La presente investigación se realiza a través de la observación no participante porque no se pretende interactuar con la población ni se intenta cambiar o modificar variables extrañas, solamente se observará el objeto de estudio.

## **2. Revisión de hojas de vida**

Con la revisión de estas hojas de vida se pretende recoger los datos sobre los cambios producidos por la realización de la ritidoplastia cervicofacial, en el estudio fotográfico secuencial.

## **TECNICAS DE PROCESAMIENTO Y ANÁLISIS DE LOS DATOS**

La información obtenida se analiza a la luz de dos pasos básicos que son:

**Análisis descriptivo de la información:** En este paso se procede a describir y sistematizar la información obtenida a través de instrumentos de investigación.

**Análisis interpretativo de la información:** Este segundo paso de análisis de información consiste en organizar e interpretar los datos sistematizados para cada persona y para el grupo en general, lo cual lleva a formular las conclusiones de esta investigación.

Para la recolección de la información se elaboró un formulario, el cual fue diseñado para promediar cada una de las medidas que se tomaron en las fotos pre y post operatorias. El manejo estadístico será con SPSS ver 15.0 para su procesamiento.

## **CONSIDERACIONES ÉTICAS**

Como futuros cirujanos plásticos faciales y profesionales del área de la salud, tenemos la responsabilidad de conocer el Código Ético del Médico y el deber de darle su aplicación correcta. Pues en el ejercicio de nuestra profesión actuamos dentro de una sociedad que posee normas éticas, hacia las cuales debemos mostrar respeto y aprecio, además de su cumplimiento lineal.

De igual manera tenemos el deber de ser honestos, justos y respetuosos de las demás personas; así como asumimos la responsabilidad plena de nuestros actos y las consecuencias de los mismos, para con las personas e instituciones con las cuales interactuamos.

La presente investigación se orienta a conocer los resultados generados por la técnica de ritidoplastia del autor, así como, los resultados a largo plazo de la misma aplicando un método objetivo de medición propuesto por los autores que permiten valorar de forma objetiva la mejoría del paciente.

La investigación tendrá una duración de 10 meses aproximadamente, tiempo en el cual se llevarán a cabo la revisión de documentos y la observación por parte de las estudiantes de postgrado hacia la población a trabajar.

Todos los pacientes que participan del estudio, firmaron un consentimiento informado, donde permiten ser parte de la muestra en estudio.

Mantener el secreto profesional y la confidencialidad con toda la información obtenida por parte de las investigadoras es un compromiso establecido desde el inicio de la investigación.

También tenemos presente una responsabilidad social que se basa en el respeto por los derechos fundamentales, la dignidad y el valor de las personas de la comunidad. Con esto buscamos aportar conocimientos, técnicas y procedimientos para crear condiciones que contribuyan al bienestar de los individuos y al desarrollo de la comunidad.

## **ADMINISTRACIÓN DEL PROYECTO**

### **1. CRONOGRAMA DE ACTIVIDADES**

Meses 2008- 2009	Agos	Sep	Oct	Nov	Dic	Ene	Feb	Mar	Abr	May
Planeamiento	X									
Revisión Bibliográfica		X	X							
Preparación del proyecto			X	X	X					
Recolección de Información					X	X				
Análisis e interpretación de resultados							X	X		
Discusión y Conclusiones								X		
Informe Final									X	
Presentación del trabajo										X
Artículo para publicación									X	
Envío de artículo para publicación										X

### **2. PRESUPUESTO**

Gracias a que la clínica LA FONT cuenta con todos los recursos disponibles y con los materiales necesarios para la realización del proyecto, no se requiere invertir recursos económicos para la realización de éste trabajo de investigación.

### **3. RECURSOS**

El recurso humano para la realización de este trabajo, es llevado a cabo por el cirujano que realizó las ritidoplastias cervicofaciales, director de este proyecto y tres integrantes del grupo de postgrado en cirugía plástica facial, encargados de la revisión de las historias clínicas de los pacientes y el análisis fotográfico.

El recurso material del proyecto, son las historias clínicas de cada paciente con datos personales de identificación y control fotográfico en los seis meses posteriores a la realización de la cirugía.

## RESULTADOS

Setenta y un (71) pacientes de un total de 159 pacientes, fueron analizados retrospectivamente. De estas cirugías 65 (91,66%) fueron primarias y 6 (8,33%) secundarias. 59 (83,33%) pacientes fueron mujeres y 12 (16,66%) hombres. El rango de edad fue de 37 años (hombre) a 75 años (mujer) promedio 56 años. (CUADRO 1)

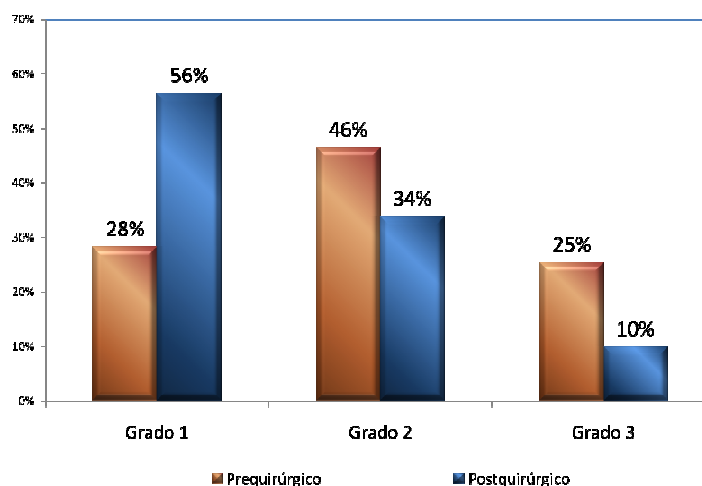
Edad	Mujeres	Hombres	No. personas
30 a 49 años	17	3	20
50 a 59 años	28	7	35
60 y más años	14	2	16
<b>Total</b>	<b>59</b>	<b>12</b>	<b>71</b>

CUADRO 1: Mostrando diferencias por edad y sexo de la muestra.

En los gráficos de la TABLA 1, se muestran los cambios evidenciados en el pre y post operatorio, por área evaluada y en la TABLA 2 los cambios en los estadios de envejecimiento de la clasificación.

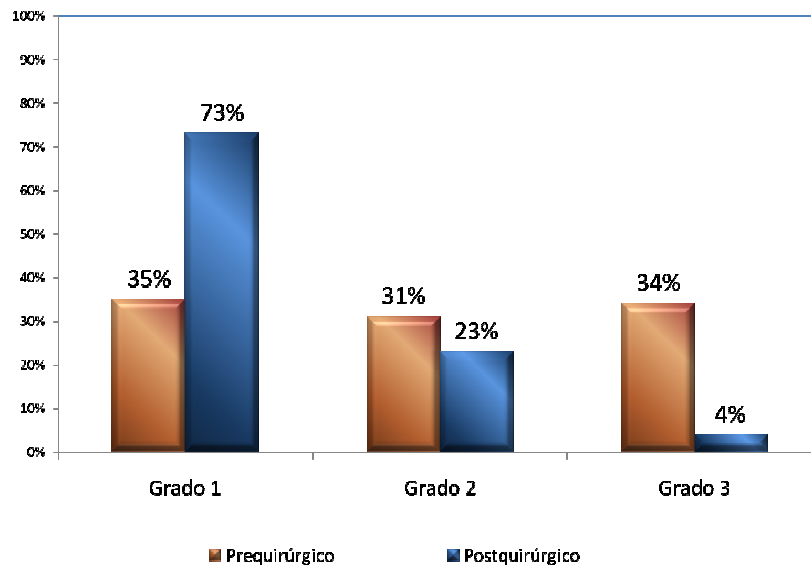
**TABLA 1** Resultados de la clasificación pre y postquirúrgica según el área evaluada.

### Pliegue N-L

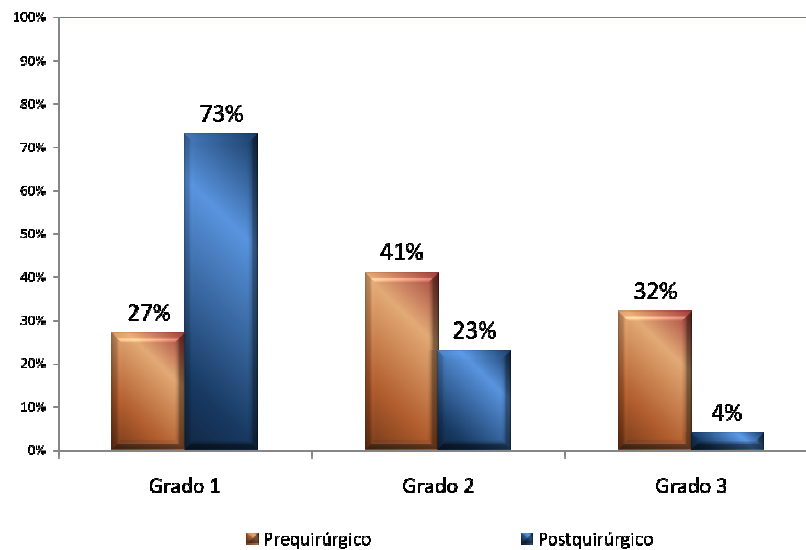




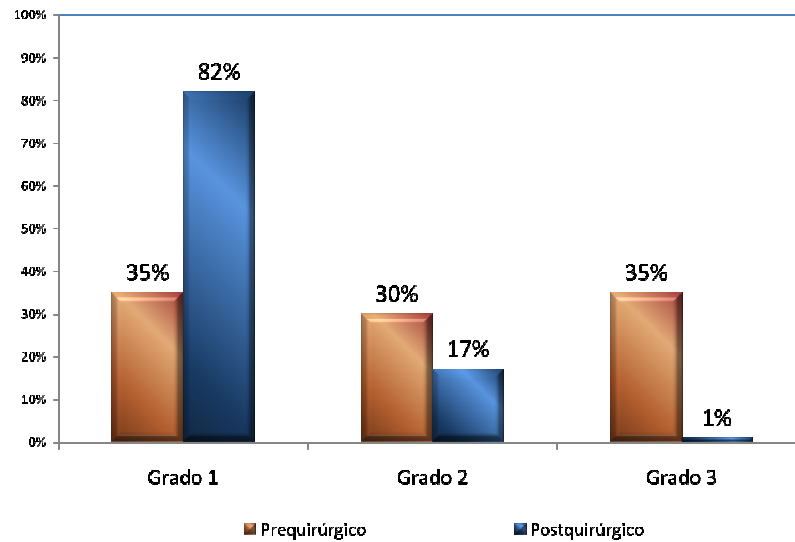
## Pliegue L-M



## Cachete

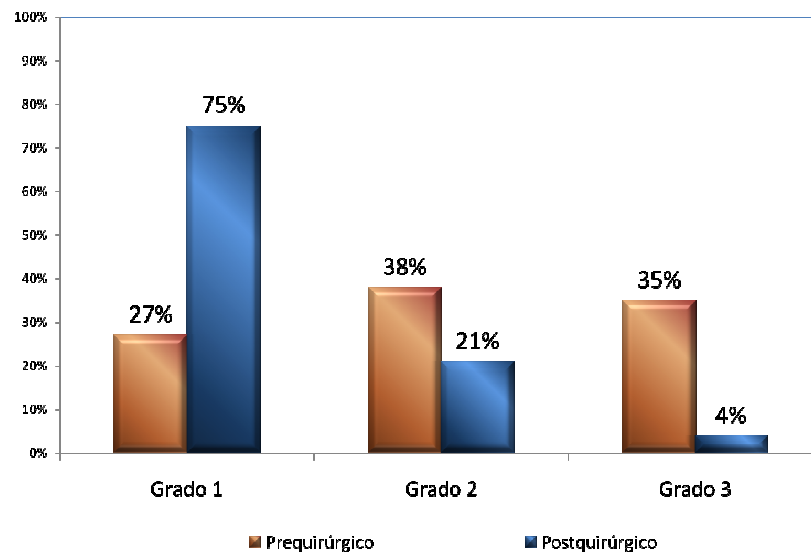


## Cuello



**TABLA 2** Resultados de los estadios pre y post quirúrgicos

## Estadios



En la TABLA 3 se muestran los resultados obtenidos según cada área evaluada y el estadio de envejecimiento de la clasificación y su cálculo de diferencias significativas.

Se utilizó la prueba **Z** debido a que las variables son de tipo cualitativas (categóricas), permitiendo definir si existen diferencias significativas (**B**) entre las proporciones, con el 95% de confianza ( $\alpha=0,05$ ).

Observamos que en el grado I (de cada área y del estadio), no hubo diferencias significativas, en general. Esto se debería a que el resultado postoperatorio entra en el mismo rango que la evaluación preoperatoria. Si, evidenciamos cambios notables en las fotografías pre y postquirúrgicas de los pacientes (Fig. 32-33), pero no pudiendo aun así, pasar de grado, por ejemplo, si un cuello tiene un ángulo de 19 grados en el preoperatorio, es clasificado grado I, al ser evaluado en el postoperatorio, el cuello presenta un ángulo de 10 grados, quedando clasificado en el grado I postoperatorio. A pesar de que se evidencio un cambio notable en el ángulo del cuello (pasa de 19 a 10 grados), no se evidencia cambio en el grado de envejecimiento (se mantiene en el Grado I pre y post quirúrgico), entonces en la clasificación estadísticamente no puede determinarse una diferencia significativa. Una persona que es clasificada en grado I de envejecimiento preoperatorio, es una persona joven (PNL grado I, PLM grado I, Cachete grado I, Cuello grado I) donde el cambio evidenciado posterior a la ritidoplastia es significativo fotográficamente, pero no permite cambiarlo de grado de envejecimiento en la clasificación, por lo que no es significativo estadísticamente.

Al analizar cada área observamos que en el *pliegue nasolabial (N-L)* de grado III hubo diferencia significativa (**B**), no evidenciándose diferencias significativas en el grado I y II, esto puede deberse a que la técnica de ritidoplastia no es una técnica indicada para mejorar el tercio medio por si sola. En el *pliegue labiomandibular (L-M)*, *cachete* y *cuello*, se observó diferencias significativas (**B**) en el grado II y III.

En los estadios se observaron diferencias significativas en los Estadios II y III (**B**).

**TABLA 3** Tabla de Resultados

Aspecto Evaluado	Prevalencia		Mejoró (A)		No mejoró (B)		Diferencia de medias
	n	%	n	%	n	%	
Pliegue N-L							
Grado I	20	28%	0	0%	20	100%	
Grado II	33	46%	17	52%	16	48%	
Grado III	18	25%	11	61%	7	39%	<b>B</b>
Pliegue L-M							
Grado I	25	35%	0	0%	25	100%	
Grado II	22	31%	18	82%	4	18%	<b>B</b>
Grado III	24	34%	21	88%	3	13%	<b>B</b>
Cachete							
Grado I	19	27%	0	0%	19	100%	
Grado II	29	41%	24	83%	5	17%	<b>B</b>
Grado III	23	32%	20	87%	3	13%	<b>B</b>
Cuello							
Grado I	25	35%	0	0%	25	100%	
Grado II	21	30%	15	71%	6	29%	<b>B</b>
Grado III	25	35%	24	96%	1	4%	<b>B</b>
Estadios							
Estadio I	19	27%	0	0%	19	100%	
Estadio II	27	38%	24	89%	3	11%	<b>B</b>
Estadio III	25	35%	22	88%	3	12%	<b>B</b>

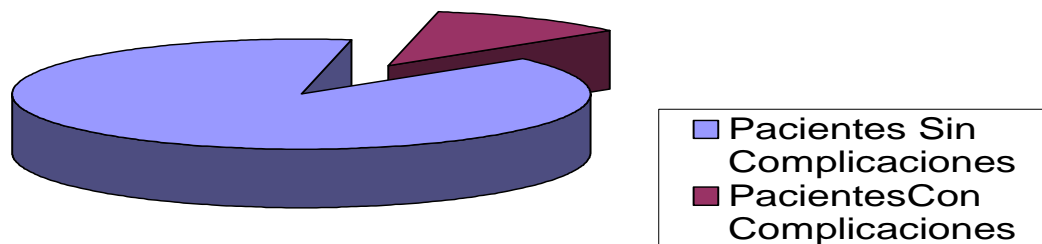
Se aplica la prueba **Z** para evaluar si existe diferencia significativa entre proporciones, con el 95% de confianza ( $\alpha=0,05$ ). Encontrando en general que en el Grado I no hay diferencias significativas.

**B**= existe diferencia significativa.

N-L: Nasolabial

L-B: Labiomentoniano

De los 71 pacientes evaluados, sólo 8 (11%) presentaron complicaciones. Las cuales fueron: cicatriz hipertrófica 3 (4.22%), fueron tratadas con Triamcinolona intralesional; deformidad de lóbulo de la oreja 1(1.4%), la cual no se trato; hematomas 3 (4.22%), drenados por punción en consultorio; edema prolongado de cuello 1 (1.4%) mayor de 4 meses, que resolvió espontáneamente.

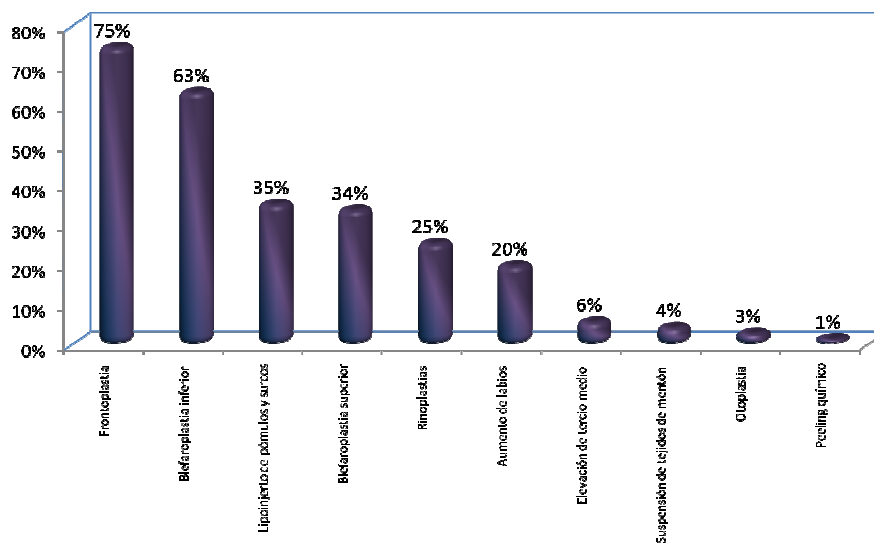


#### DISTRIBUCIÓN POR TIPO DE COMPLICACIONES

DISTRIBUCION POR TIPO DE COMPLICACIONES	n	%
Cicatriz Hipertrófica	3	4,22%
Hematomas	3	4,22%
Deformidad del lóbulo de la oreja	1	1,4%
Edema prolongado del cuello	1	1,4%

Las cirugías simultaneas, mas frecuentes fueron frontoplastia 53 (75%), blefaroplastia inferior 45 (63%), lipoinjerto de pómulos y surcos 25 (35%), blefaroplastia superior 24 (34%), rinoplastias 18 (25%), aumento de labios 14 (20%), elevación de tercio medio 4 (6%), suspensión de tejidos de mentón 3 (4%), otoplastia 2 (3%), peeling químico 1 (1%).

## Cirugías simultáneas



Cirugía SIMULTANEAS	n	%
Frontoplastia	53	75%
Blefaroplastia inferior	45	63%
Lipoinjerto de pómulos y surcos	25	35%
Blefaroplastia superior	24	34%
Rinoplastias	18	25%
Aumento de labios	14	20%
Elevación de tercio medio	4	6%
Suspensión de tejidos de mentón	3	4%
Otoplastia	2	3%
Peeling químico	1	1%

## FOTOGRAFÍAS

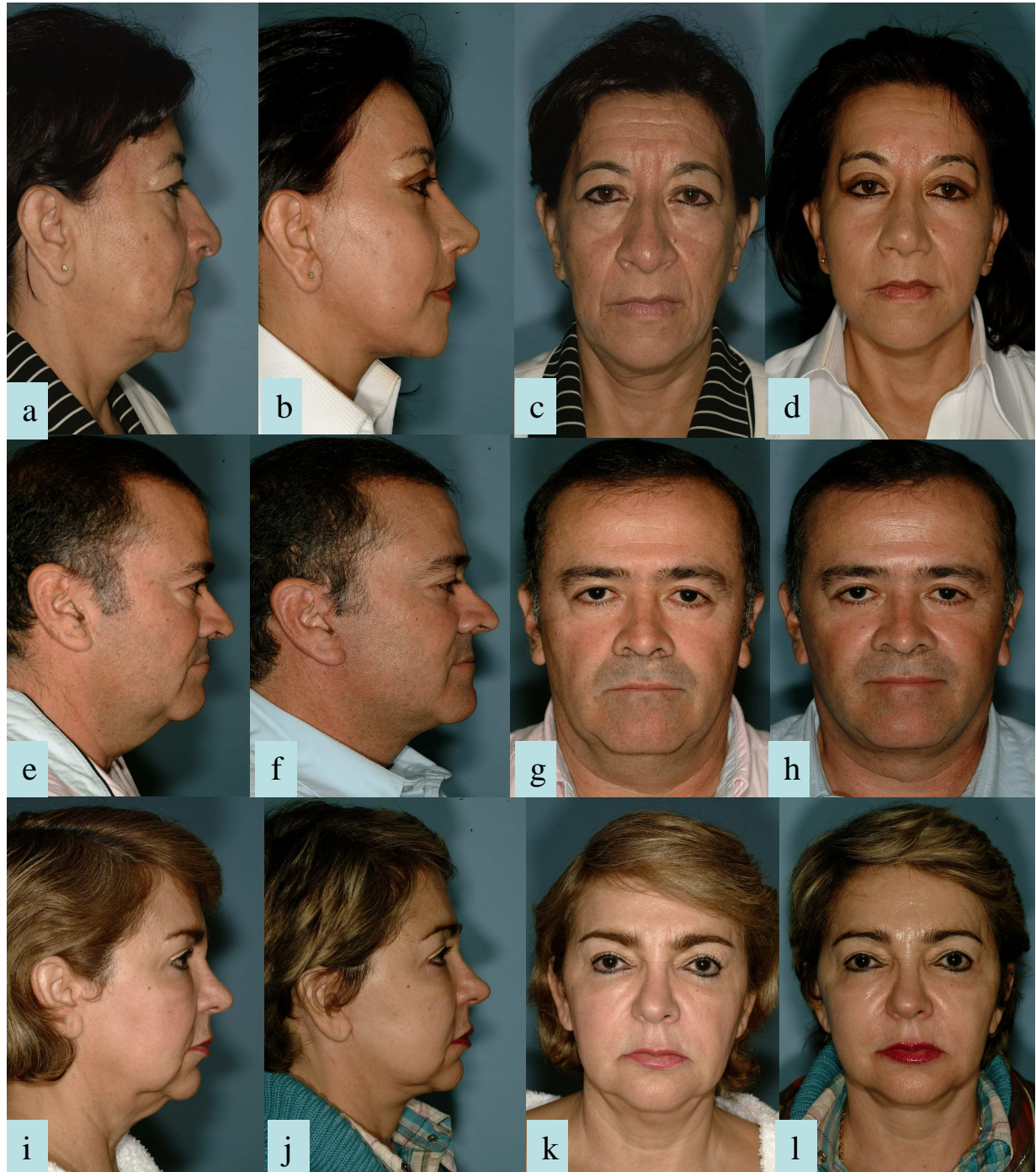

Fig 30. ESTADIO III PREOPERATORIO: a-c Paciente con estadio III preoperatorio. b-d estadio I postoperatorio; e-g Paciente estadio III preoperatorio, f-h estadio I postoperatorio; i-k Paciente estadio III preoperatorio, j-l estadio II postoperatorio. A todos se les realizó ritidoplastia cervicofacial.



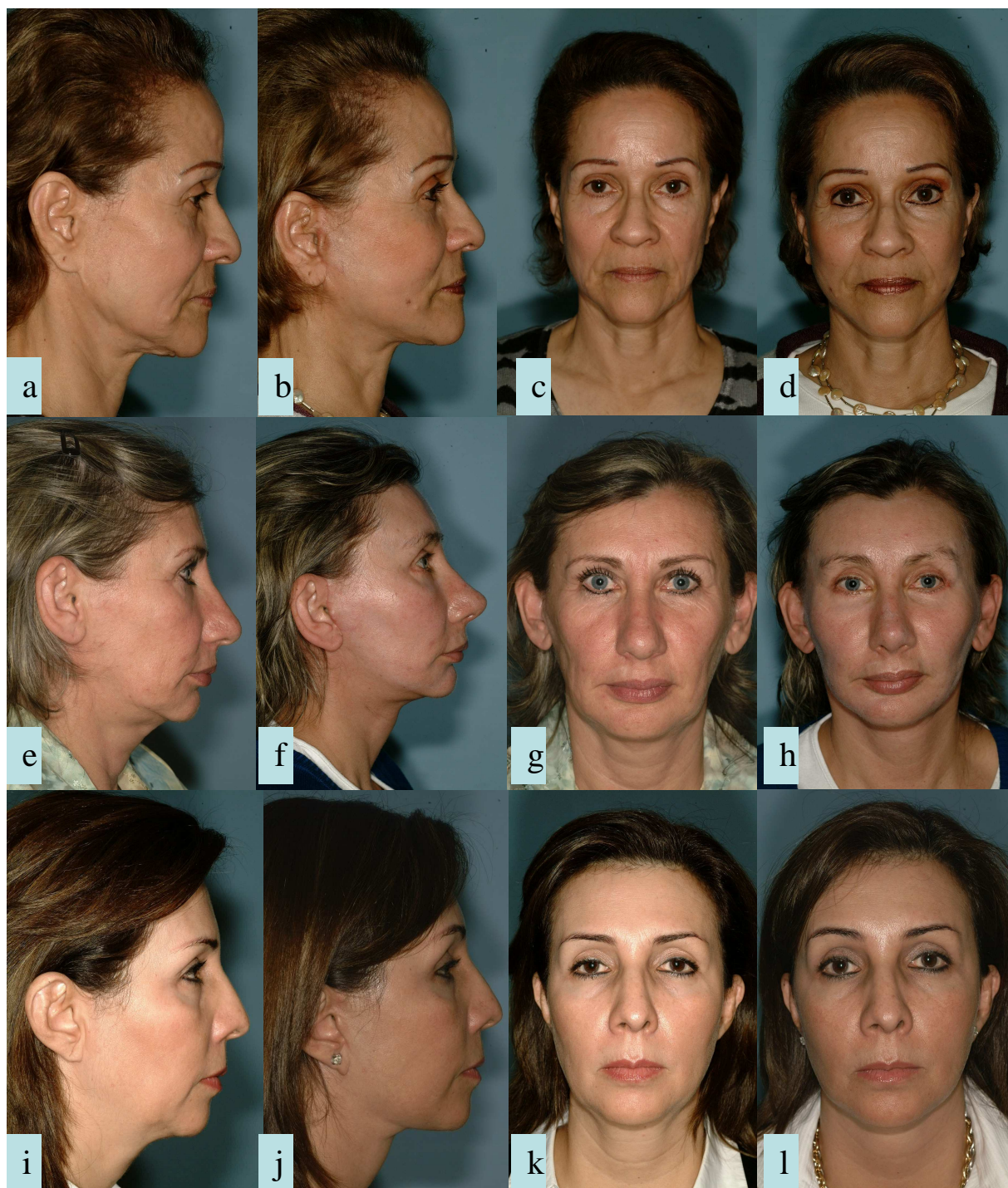

Fig 31. ESTADIO II PREOPERATORIO: a-c Paciente estadio II preoperatorio. b-d estadio I postoperatorio (ritidoplastia facial). e-g Paciente estadio II preoperatorio. f-h: estadio I postoperatorio (ritidoplastia cervicofacial). i-k Paciente estadio II preoperatorio. j-l estadio I postoperatorio (ritidoplastia cervicofacial).



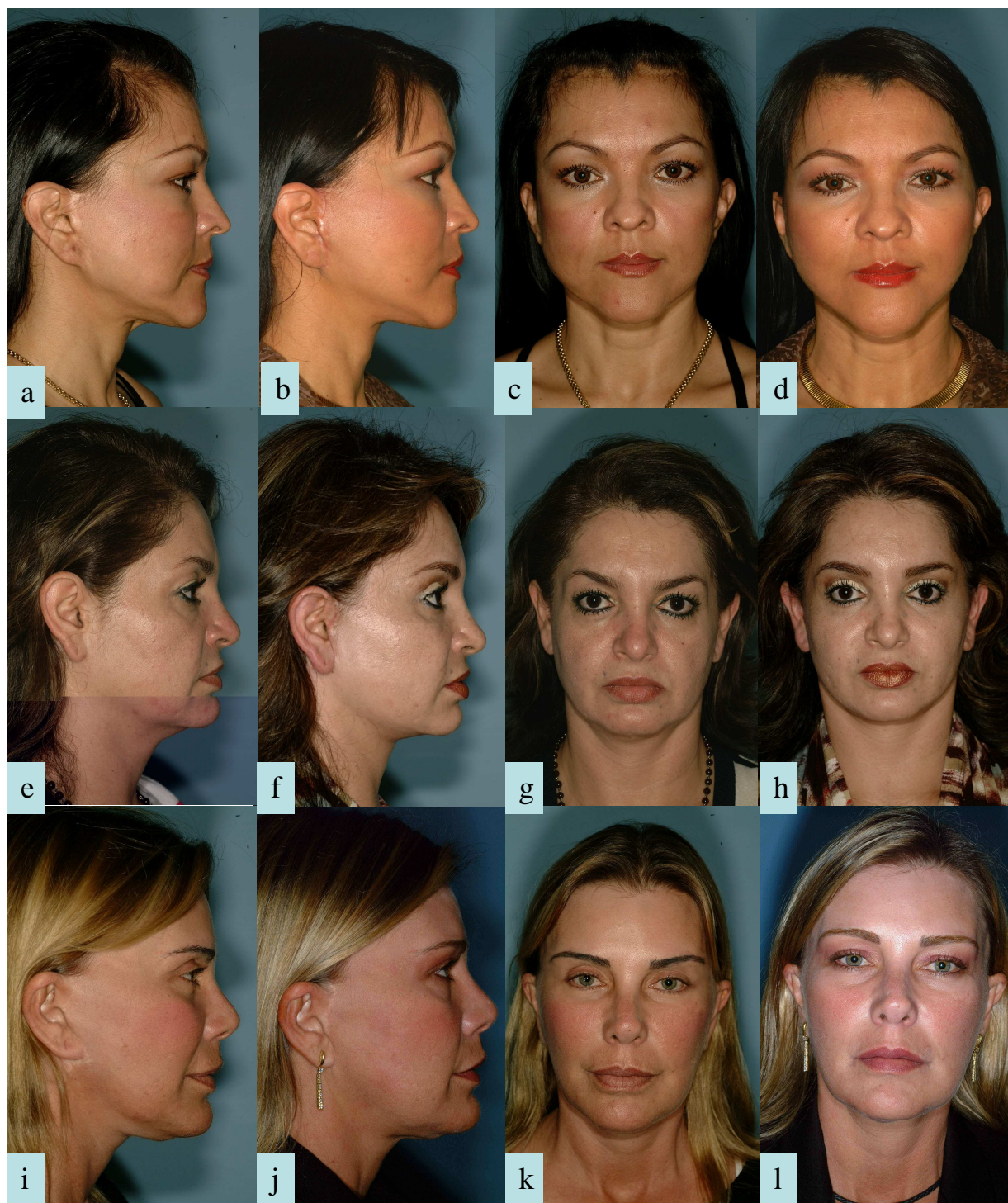

Fig 32. ESTADIO I PREOPERATORIO: a-c Paciente estadio I preoperatorio con ritidoplastia cervicofacial previa con cicatrices notorias. b-d estadio I postoperatorio, se realizo ritidoplastia facial, evidenciándose mejoría de su cicatriz; e-g Paciente estadio I preoperatorio, f-h estadio I postoperatorio (ritidoplastia cervicofacial). i-k Paciente estadio I preoperatorio con ritidoplastia cervicofacial previa, j-l estadio I postoperatorio, se realizo ritidoplastia facial.

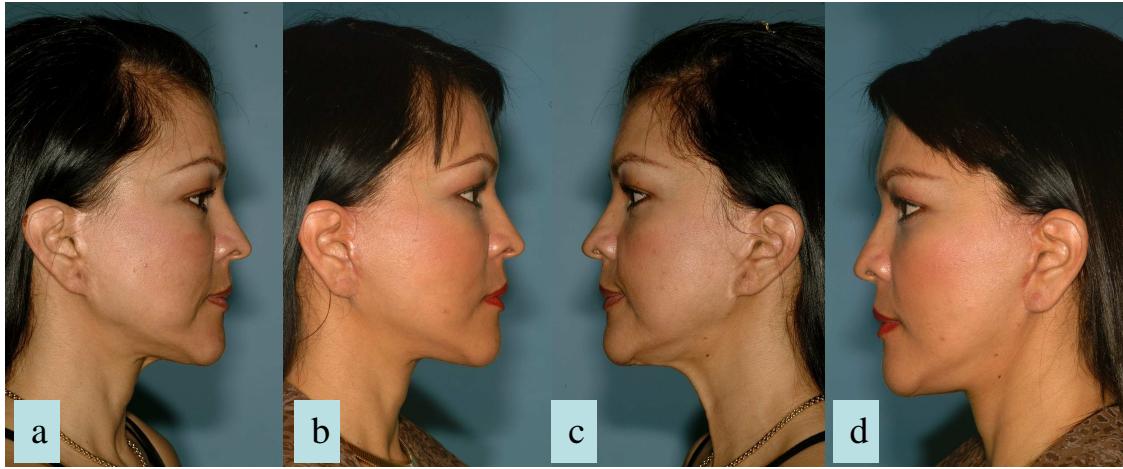

Fig 33 a-c Paciente con ritidoplastia cérvicofacial previa. b-d Posoperatorio de ritidoplastia facial a los 8 meses, tratada por el autor. Nótese la diferencia entre perfiles pre y post operatorios.

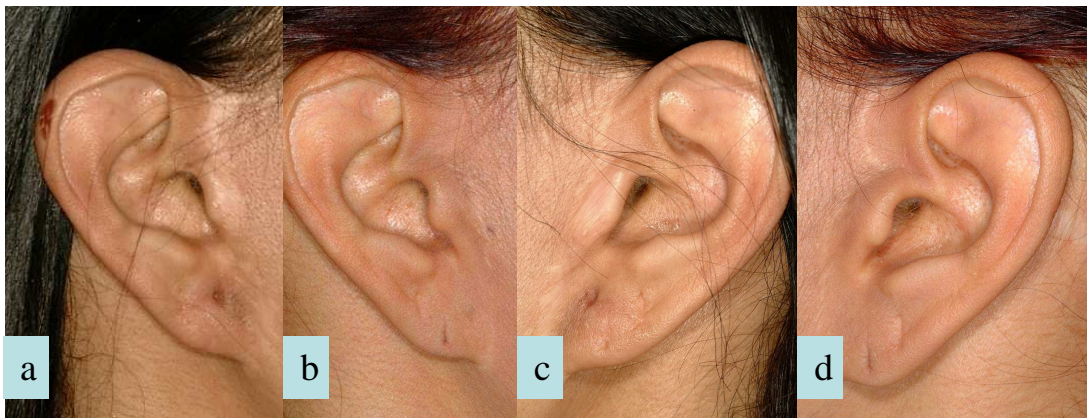


Fig 34. a-c : Cicatriz hipertrofia y oreja de duende, por cierre bajo tensión de la piel. b-d se muestra en el postoperatorio tratada por el autor senior.



## COMENTARIOS

En este trabajo hemos obtenido resultados satisfactorios y duraderos con la aplicación de la técnica quirúrgica de ritidoplastia cervicofacial utilizada por el autor senior. Es una técnica de colgajo corto, con imbricatura facial y plicatura cervical del SMAS, para pacientes de estadio I a III de envejecimiento facial. Para los casos de estadio I se utilizo en algunas ocasiones únicamente la ritidoplastia facial sin incluir la ritidoplastia cervical.

Podemos decir que el rejuvenecimiento que se obtiene con la técnica de ritidoplastia de disección corta es similar a los de las técnicas de disecciones mas extendidas, con la ventaja que en la primera el periodo de recuperación es menor, con minima equimosis e inflamación (Fig 35) y las complicaciones son escasas, al realizar una disección sub-SMAS mas limitada las posibilidades de verse como “estirado” son casi nulas y la tunelización sub-SMAS con la cánula, en cierto modo, puede compararse con una disección extendida hacia la mejilla, pero con la ventaja de ser menos agresiva, de esta manera la posibilidad de producir lesiones a las ramas del nervio facial fueron inexistente.

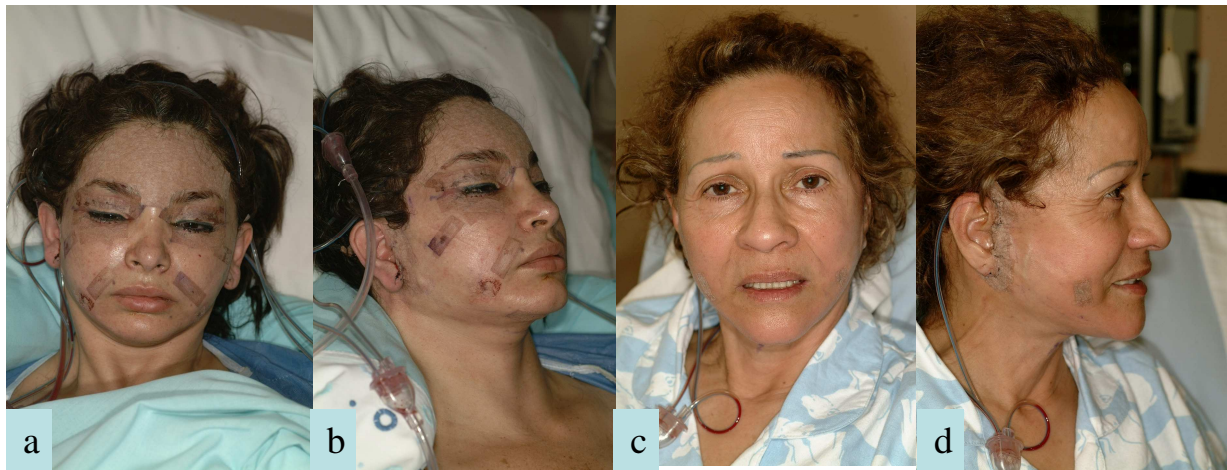

Fig 35. a-b Paciente a las 24 hs de postoperatorio de ritidoplastia cervicofacial, frontoplastia, blefaroplastica superior e inferior y lipoinyección de pómulos y surcos. c-d Paciente a las 24 hs de posoperatorio de ritidoplastia facial.

Un correcto diseño de las incisiones, permite reducir los estigmas de cirugía. La incisión preauricular debe entrar en la escotadura supratragal, a nivel de la raíz del hélix, en el caso de ser un paciente masculino, ésta debe continuar sobre una arruga pretragal y de ser un paciente femenino, ésta puede continuar por detrás del trago haciéndose postragal y saliendo por la escotadura subtragal, en ambos casos continua la incisión alrededor de la implantación del lóbulo de la oreja. La incisión posterior se continua por el surco retroauricular y se curva hacia atrás a nivel de la cruz del antihélix, y entra al pelo del área occipital continuando hacia abajo a 1.5 cm por dentro de la implantación del cabello.

En esta forma la incisión queda oculta casi en su totalidad. Se realiza una zetaplastia retroauricular para disminuir la tensión y evitar cicatrices hipertróficas (4,22%).

La ritidoplastia es una cirugía que esta indicada para mejorar el tercio inferior de la cara (surco labiomandibular y cachete) y el cuello principalmente, al evaluar los resultados obtenidos, podemos observar que con la técnica utilizada, hemos podido mejorar en forma significativa éstas áreas, principalmente en los grados II y III (**B= estadísticamente significativa**).

Algunas técnicas de ritidoplastia tendrían beneficios sobre el tercio medio (surco nasolabial) como así lo describen algunos autores como Adamson (22) y Hamra (23). Analizando nuestros resultados del tercio medio (surco nasolabial), hubo sólo mejoría significativa en el grado III (**B**). Pudiendo atribuirse éste resultado, a técnicas complementarias sobre el mismo, como la lipoinyección facial y elevación del tercio medio. Consideramos que para un resultado más fidedigno, quizás, se debería evaluar pacientes a los cuales se les ha realizado sólo ritidoplastia sin otros procedimiento.

Sin embargo, algunos estudios realizados por otros autores revelan que no hay diferencias entre las técnicas de disección extendida y limitada, como Barton (33), Ivy (34), Becker y col.(35) sobre el tercio medio facial.

En pacientes jóvenes o con ritidoplastias secundarias con cuello grado I, el Dr. Pedroza F, utiliza la técnica de ritidoplastia facial. En la cual se realizan incisiones limitadas a nivel preauricular hasta el lóbulo de la oreja, con imbricatura del SMAS anterior con vector posterosuperior. En ésta técnica no se realiza el tratamiento cervical, ni la plicatura del platismo a la fascia mastoidea, debido a que el principal objetivo es el tratamiento facial. El autor utiliza una incisión temporal, la cual se realiza dentro del cuero cabelludo y mide dos centímetros. No considera necesario, realizar la incisión a nivel temporal-pretriquiales, como se describe en la técnica del MACS-lift (44) debido a que ésta puede dejar cicatrices notorias.

Los resultados obtenidos con la técnica de ritidoplastia facial con incisión temporal intrapilosa, son similares a los obtenidos con la técnica de MACS-lift pero sin la cicatriz visible.

Al analizar las complicaciones obtenidas con ésta técnica, observamos que no hubo lesiones nerviosas sensitivo-motoras (0% en nuestra estadística), debido a que la disección subSMAS es limitada, evitando de ésta manera el daño y la injuria nerviosa. Esto también disminuye la posibilidad de producirse hematomas (4,22%), junto a la utilización de drenajes (Hemovac), ninguno de estos pacientes requirió reintervención quirúrgica, sólo punción percutánea para drenaje del mismo. El uso de puntos subdérmicos al disminuir el espacio muerto, ayuda a la disminución del edema, la inflamación y producción de hematomas.

El cierre sin tensión de la piel, el diseño de la incisión preauricular y el uso de la zetaplastia postauricular, permiten disminuir la formación de cicatrices hipertrofias visibles (4,22%= tratadas con triamcinolona intralesional) y deformidad del lóbulo de la

oreja (1,4%). A pesar de esto, el desarrollo de cicatrices hipertróficas o queloides puede deberse a factores inherentes del paciente.

Se deben considerar las técnicas quirúrgicas complementarias que pueden ayudar a mejorar otras áreas faciales. Pueden realizarse, elevación del tercio medio por abordaje temporal con frontoplastia (20-21), abordaje orbitario transblefaroplastia inferior (11-25-54), lipoinjerto facial, rellenos y/o implantes faciales (8-17-45). El autor utiliza la lipoinyección facial para mejorar el tercio medio (35%), la frontoplastia para tercio superior (75%), blefaroplastia inferior (63%) y superior (34%).

Algunos autores, consideran el tratamiento del cuello y la mandíbula técnicas auxiliares de la ritidoplastia, como son la liposucción submental con o sin platismoplastia, el aumento del mentón o tratamientos no quirúrgicos como el uso de toxina botulínica Tipo A. ( 10-12-15-24) Sin embargo consideramos a la liposucción con platismoplastia como parte de nuestra técnica de ritidoplastia cervicofacial. En la ritidoplastia facial puede realizarse liposucción, sin platismoplastia.

Los trabajos de Webster y colaboradores (38), proponían técnicas de ritidoplastia de colgajo corto, tanto en la disección de piel, como en la disección sub-SMAS llegando hasta el borde anterior de la glándula parótida. Tendría la ventaja de ser más conservadores, disminuyendo el colgajo de piel, reduciendo la inflamación y obteniendo resultados duraderos.

El autor senior ha utilizado esta filosofía en su técnica de ritidoplastia desde hace 25 años, obteniendo resultados satisfactorios y a largo plazo.

## **CONCLUSION**

Las técnicas de ritidoplastia han evolucionado y seguirán haciéndolo. Al momento de realizar una ritidoplastia el profesional debe discutir con el paciente las técnicas, sus beneficios, los riesgos y las cirugías complementarias, para de esta manera satisfacer los deseos del paciente.

Consideramos que en los estadios I de envejecimiento, podemos lograr el rejuvenecimiento satisfactorio con la ritidoplastia facial solamente. Cuando hay un mayor compromiso cervical como en los estadios II y III, consideramos, debe realizarse la ritidoplastia cervicofacial completa para obtener un resultado satisfactorio.

Aconsejamos el uso de incisiones ocultas en el cuero cabelludo, como la utilizada en nuestra técnica quirúrgica, la realización de un colgajo de piel corto, imbricatura facial y plicatura cervical del SMAS, zetaplastia en el cierre de la incisión postauricular y colocación de puntos subdérmicos en el colgajo de piel y drenaje con Hemovac por 48 hs. Medidas todas, que han ayudado para obtener los beneficios cosméticos, apariencia natural, pocas o ninguna complicaciones, rápida recuperación y resultados satisfactorios duraderos a largo plazo.

Vemos en los resultados obtenidos que esta técnica mejora las áreas comprometidas en el proceso de envejecimiento, como son el surco labiomandibular, los cachetes y el

cuello, cumpliendo así con el objetivo de la ritidoplastia, pudiendo recomendarla para el tratamiento de estas áreas.

Consideramos que la clasificación de envejecimiento nos ayuda a determinar el estadio de envejecimiento facial y evaluar los resultados con la técnica quirúrgica aplicada.

## **REFERENCIAS BIBLIOGRAFICAS**

1. Moy R. L, Fincher E. F. "Estiramiento Facial Avanzado" Cap I Editorial ELSEVIER.
2. Adamson P. A, Litner J. A. "Evolution of Rhytidectomy Techniques" Facial Plast Surg Clin N Am 13 (2005) 383-391.
3. Hollander E. "Handbuch der Kosmetik". Cosmetic surgery. In: Joseph M, editor Leipzig: Veriag von Velt; 1912. p. 688.
4. Noel A. "La chirurgie esthetique. In: Son Role Social" Paris: Mason et Cie; 1926. p. 62/66.
5. Joseph J. "Nasenplastik und sonstige Gesichtsplastik nebst einem Anhan uber Mamaplastik". Leipzig: Verlag von Curt Kabitzsch; 1928–31.
6. Adamson PA, Moran ML. "Historical trends in surgery for the aging face". Facial Plast Surg 1993; 9(2):133–42.
7. Skoog T. "Plastic surgery: new methods and refinements". Philadelphia: W.B. Saunders; 1974.
8. Agarwal A, De Joseph L, Silver W. "Anatomy of the Jawline, Neck, and Perioral Area with Clinical Correlations". Facial Plastic Surgery. 2005; 21: 3-10
9. Wang T. D. "Patient Selection for Aging Face Surgery". Facial Plastic Surgery Clinics. 2005;13:3
10. Adamson P.A, Litner J.A. "Surgical Management of the Aging Neck". Facial Plastic Surgery. 2005; 21: 11-20
11. Paul M.D, Calvert J.W, Evans G.R.D. "The Evolution of the Midface Lift in Aesthetic Plastic Surgery". Plastic and Reconstructive Surgery. 2006;117: 1809-1827
12. Rohrich, R.J, Rios J.L, Smith P.D, Gutowski K.A. "Neck Rejuvenation Revisited. Plastic and Reconstructive Surgery". 2006;118: 1251-1263
13. Zager W.H, Dyer W.K. "Minimal Incision Facelift". Facial Plastic Surgery. 2005;21: 21-27
14. Duminy F, Hudson D.A. "The Mini Rhytidectomy". Aesthetic Plastic Surgery. 1997; 21:280-284
15. Romo T, Yalamanchili H, Sclafani A.P. "Chin and Prejowl Augmentation in the Management of the Aging Jawline". Facial Plastic Surgery. 2005; 21: 38-46

16. Haack J, Friedman O. "Facial Lipoesculture". Facial Plastic Surgery. 2006; 22: 147-153
17. Tzikas T. L., "Lipografting: Autologous Fat Grafting for Total Facial Rejuvenation" Facial Plastic Surgery 2004; 20: 135 – 143.
18. Friedman O. "Facelift Surgery". Facial Plastic Surgery. 2006; 22: 120-128
19. Coleman J. "Short Incision, Short Flap Face- Lift Surgery versus Deep Plane Face- Lift Surgery" Facial Plastic Surgery. 2007; 23: 45-48
20. Quatela V, Choe K. "Endobrow-Midface Lift. Facial Plastic Surgery" 2004; 20: 199-206
21. Batniji R, Williams E.F. "Effects of Subperiosteal Midfacial Elevation via an Endoscopic Brow-Lift Incision on Lower Facial Rejuvenation" Facial Plastic Surgery. 2005; 21: 33-37
22. Adamson P, Dahiya R, Litner Jason. "Midface Effects of the Deep-Plane vs the Superficial Musculoaponeurotic System Plication Face-lift" Arch Facial Plastic Surgery. 2007; 9
23. Hamra S. "The Deep – Plane Rhytidectomy" Plastic and Reconstructive Surgery. 1990; 86: 53-61
24. Sclafani A, Kwak E. "Alternative Management of the Aging Jawline and Neck" Facial Plastic Surgery. 2005; 21: 47-54
25. Samuel M. Lam, Edwin F. Williams III. " Rejuvenecimiento facial inferior" Capitulo 5 Enfoque Integral del Rejuvenecimiento Facial, Editorial Amolca 2006
26. James M. Stuzim, MD. "Restoring Facial Shape in Face Lifting: The Role of Skeletal Support in Facial Analysis and Mid face Soft-Tissue Repositioning" Volum 119, Number 1. Plastic and Reconstructive Surgery. January 2007
27. Wayne F. Larrabee, Jr; Kathleen H. Makielski; Jenifer L. Henderson. "Anatomia Quirúrgica de la Cara" Editorial Amolca 2006.
28. Mitz V, Peyronie M. "The superficial musculoaponeurotic system (SMAS) in the parotid and cheek area". Plast Reconstr Surg 1976; 58: 80.
29. Tessier, P. "Face Lifting and Frontal Rhytidectomy" 1979. P. 393.



30. Psillakis, J. M. "Empleo de técnicas de cirugía craneofacial en las ritidoplastias del tercio superior de la cara" *Cirugia Plastica Ibero-Latino Americana* 10: 297, 1984.
31. Hamra, S. T. "The tri-plane face lift dissection" *Ann. Plast.Surg.* 12: 268, 1984.
32. Hamra, S. T. "Composite rhytidectomy" *Plast. Reconstr. Surg* 90: 1, 1992
33. Barton, J. F. E. "The SMAS and the nasolabial fold" *Plast.Reconstr. Surg* 1992: 89: 1054.
34. Ivy EJ, Lorenc ZP, Aston SJ. "Is there a difference? A prospective study comparing lateral and standard SMAS face lifts with extended SMAS and composite rhytidectomies" *Plast Reconstr Surg* 1996;98(7):1135–43.
35. Becker FF, Bassichis BA. "Deep-plane face-lift vs superficial musculoaponeurotic system plaction face-lift: a comparative study" *Arch Facial Plast Surg* 2004;6:8–13
36. Ortiz-Monasterio, F. "Aesthetic surgery of the facial skeleton: The forehead" *Clin. Plast. Surg.* 18: 19, 1991.
37. Webster RC, Smith RC, Papsidero MJ, et al 1982 "Comparison of SMAS plaction with SMAS imbrication I face lifting" *Laryngoscope* 92:901
38. Webster RC, Davinson TM, Smith RC, et al 1976. "Conservative face lift surgery" *Archives of Otolaryngology* 102:657
39. Ramirez, O. M., Maillard, G. F., and Musolas, A. "The extended subperiosteal face lift: A definitive soft-tissue remodeling for facial rejuvenation" *Plast. Reconstr. Surg.* 88: 227, 1991
40. Gonzales-Ulloa, M. "Facial wrinkles: Integral elimination" *Plast. Reconstr. Surg.* 29: 658, 1962.
41. Rod. J. Rohrich, MD; Jose. L. Rios, MD; Paul D. Smith, MD; Karol A. Gutowski, MD. "Neck Rejuvenation Revisited" *Plast. Reconstr. Surg* 118:1251, 2006.
42. Dingman RO, Grabb WC. "Surgical anatomy of the mandibular ramus of the facial nerve based on the dissection of 100 facial halves" *Plast Reconstr Sug* 1962;29:266-272.
43. Gentile RD. "Purse-String Platysmaplasty: The Third Dimension for Neck Contouring" *Facial Plastic Surgery*/vol 21, num 4-2005.

44. Tonnard, P., Verpaele, A., Monstrey S., Van Landuyt K., Bolndeel P., Hamdi M., Matton G.: "Minimal access craneal suspension lift: a modified S-Lift" *Plast. Reconstr. Surg.*, 2002,109: 2074.
45. Saylan, Z. , "The S-lift: Less is more", *Aest. J.*1999, 19: 406.
46. Tonnard P. L., Verpaele A. M. "Short-Scar Face Lift, Operative strategies and Techniques" Vol 1: chapl:6, Quality Medical Publishing, Inc., 2007.
47. Baker TJ, Gordon HL, Mosienko P. "Rhytidectomy: a statistical analysis" *Plast Reconstr Surg* 1977;59(1):24–30.
48. Jones BM, Grover R. "Avoiding hematoma in cervicofacial rhytidectomy: a personal 8-year quest. Reviewing 910 patients" *Plast Reconstr Surg* 2004;13(1):381–7.
49. Rees TD, Barone CM, Valauri FA, et al. "Hematomas requiring surgical evacuation following face lift surgery" *Plast Reconstr Surg* 1994;93(6):1185–90.
50. Moyer J. S., Baker S. R. "Complications of Rhytidectomy" *Facial Plast Surg Clin N Am* 13 (2005) 469-478.
51. Baker DC, Conley J. "Avoiding facial nerve injuries in rhytidectomy" *Plast Reconstr Surg* 1979; 64:781–95.
52. Baker DC. "Complications of cervicofacial rhytidectomy" *Clin Plast Surg* 1983;10(3):543–62.
52. Adamson P. A., Moran L. A. "Complication of Cervicofacial rhytidectomy" *Plast Reconstr Surg* 1974; 54:637- 43.
53. Mliller T. R., Eisbach K. J., "SMAS Facelift Techniques to Minimize Stigmata of Surgery" *Facial Plast Surg Clin N Am* 13 (2005) 421-431.
54. Teixeira R. W., "Reinforced Orbitotemporal Lift: Contribution to Midface Rejuvenation" *Plast. Reconstr. Surg.* 111:869,2003.
55. Cook T., Nakra T., Shorr N., Douglas R. S., "Facial Recontouring with Autogenous Fat" *Facial Plastic Surgery* 2004; 20: 145 – 147.
56. Roger L. Crumley, MD, "Some Pioneers in Plastic Surgery of the Facial Region" *Arch Facial Plast Surg* 2003; vol 5, jan/feb 9-15.

57. Alan B. Brackup, "Advances and controversies in face lift surgery" Oculoplastics and orbital surgery, Curr Opin in Ophthalmol 2003;14:253–259.Lippincott Williams & Wilkins.
58. TimothyJ.Marten, MD, "High SMAS Facelift:Combined Single Flap Lifting of the Jawline,Cheek, and Midface" Clin Plastic Surg 35 (2008) 569–603.
59. Claudio Cardoso de Castro, MD. "The Changing Role of Platysma in Face Lifting" Pastic and reconstructive Surgery, January 2000.
60. E.T. Cheng, S.W. Perkins. "Rhytidectomy analysis: twenty years of experience" Facial Plast Surg Clin N Am 11 (2003) 359–375.

## 61. ANEXOS

### ANEXO A. CONSENTIMIENTO INFORMADO

Yo \_\_\_\_\_ por la presente hago constar que se me ha explicado en que consiste el trabajo de grado que realizarán las estudiantes inscritas en la Institución Universitaria de CES en el programa de Cirugia Plastica Facial,. De igual forma, me han informado que mi identidad y la de mi familia serán confidenciales.

En el presente acepto que se realice la investigación con fines educativos sobre Los resultados clínicos de la ritidoplastia a la cual he sido intrvenido.

Medellín, día \_\_\_\_ mes \_\_\_\_ año 200\_\_

Firma del padre o tutor \_\_\_\_\_

Cédula \_\_\_\_\_

Firma y Cédula de las estudiantes de plástica facial:

\_\_\_\_\_

\_\_\_\_\_

**ANEXO B. INSTRUMENTO DE RECOLECCION  
CUESTIONARIO DE RECOLECCIÓN DE DATOS**

**ANALISIS RETROSPECTIVO DE TÉCNICA DE RITIDOPLASTIA DURANTE 7 AÑOS  
2001-2008**

Numero de ficha:

Numero de Historia Clínica:

**1. FILIACIÓN**

APELLIDO Y NOMBRE:

SEXO: M      F

EDAD:

ESTADO CIVIL: S   C   V   D

OCUPACION:

GRADO DE INSTRUCCIÓN:

LUGAR y FECHA DE NACIMIENTO:

LUGAR DE PROCEDENCIA:

**2. DATOS PREOPERATORIOS**

SURCO NASOGENIANO:

GRADO I

GRADO II

GRADO III

SURCO LABIOMANDIBULAR

GRADO I

GRADO II

GRADO III

CACHETE

GRADO I

GRADO II

GRADO III

CUELLO

GRADO I

GRADO II

GRADO III

**3. GRADOS DE ENVEJECIMIENTO FACIAL PREQUIRURGICO**

GRADO I

GRADO II

GRADO III

#### **4. CIRUGIA REALIZADA**

RITIDOPLASTIA CERVICOFACIAL Fecha:

PRIMARIA

SECUNDARIA

FRONTOPLASTIA

BLEFAROPLASTIA SUPERIOR

BLEFAROPLASTIA INFERIOR

LIPOINYECCION DE SURCOS Y POMULOS

RINOSEPTOPLASTIA

MENTOPLASTIA

BICHECTOMIA

AUMENTO DE LABIOS

OTOPLASTIA

PEELING (QUIMICO, MECANICO, LASER)

#### **5. RECLASIFICACIÓN POST QUIRURGICA A LOS DOS MESES**

SURCO NASOGENIANO:

GRADO I

GRADO II

GRADO III

SURCO LABIOMANDIBULAR

GRADO I

GRADO II

GRADO III

CACHETE

GRADO I

GRADO II

GRADO III

CUELLO

GRADO I

GRADO II

GRADO III

GRADO DE ENVEJECIMIENTO I  
GRADO DE ENVEJECIMIENTO II  
GRADO DE ENVEJECIMIENTO III

**A LOS SEIS MESES**

SURCO NASOGENIANO:

GRADO I  
GRADO II  
GRADO III

SURCO LABIOMANDIBULAR

GRADO I  
GRADO II  
GRADO III

CACHETE

GRADO I  
GRADO II  
GRADO III

CUELLO

GRADO I  
GRADO II  
GRADO III

GRADO DE ENVEJECIMIENTO I  
GRADO DE ENVEJECIMIENTO II  
GRADO DE ENVEJECIMIENTO III

**6. COMPLICACIONES**

HEMATOMA

INFECCIÓN

NECROSIS DE PIEL

LESIÓN DEL NERVIO FACIAL

LESIÓN NERVIOSA SENSORIAL

DOLOR CRÓNICO

CICATRIZ HIPERTRÓFICA

PERDIDA DE CABELLO

CAMBIO EN LA LÍNEA DE IMPLANTACIÓN DEL CABELLO

DEFORMIDAD DEL LÓBULO DE LA OREJA