

TESIS DE GRADO

**RITIDOPLASTIA: VECTORES OBLICUOS DE PREDOMINIO HORIZONTAL VS
VECTORES OBLICUOS DE PREDOMINIO VERTICAL PARA LA TRACCIÓN DEL SMAS.**

▪ **INVESTIGADORES**

Rodrigo Iñiguez-Cuadra, Líder Chávez-Franco

▪ **DIRECTOR DE TESIS**

Dr. Fernando Pedroza Campo

▪ **FACULTAD Y ÁREA ACADÉMICA**

Universidad CES

Facultad de Medicina

Especialidad Cirugía Plástica facial

▪ **GRUPO(S) Y LÍNEA(S) DE INVESTIGACIÓN**

Cirugía plástica facial, línea de investigación en ritidoplastia

▪ **CIUDAD Y FECHA:** Bogotá, año 2010-2011

**RITIDOPLASTIA: VECTORES OBLICUOS DE PREDOMINIO HORIZONTAL VS
VECTORES OBLICUOS DE PREDOMINIO VERTICAL PARA LA TRACCIÓN DEL SMAS.**

▪ **INVESTIGADORES**

Rodrigo Iñiguez-Cuadra , Líder Chávez-Franco

▪ **DIRECTOR DE TESIS**

Dr. Fernando Pedroza Campo

▪ **FACULTAD Y ÁREA ACADÉMICA**

Universidad CES

Facultad de Medicina

Especialidad Cirugía Plástica facial

▪ **TÍTULO ACADÉMICO AL QUE SE ASPIRA**

Especialista en Cirugía Plástica Facial, Cirujano Plástico Facial

▪ **CIUDAD Y FECHA:** Bogotá, año 2010-2011

■ ÍNDICE DE CONTENIDO

	Página
Resumen	6
Abstract	6
Formulación del Problema	7
Planteamiento del problema	7
Justificación de la propuesta	8
Preguntas de investigación	8
Marco Teórico	9
Historia de la ritidoplastia	9
Anatomía de la cara	12
Soporte esquelético de la cara	12
Cubierta musculocutánea y partes blandas	13
Sistema musculoaponeurótico superficial (SMAS)	13
Inervación facial	16
Aporte vascular y drenaje linfático	18
Cuello	19
Cubierta musculocutánea y partes blandas	19
Inervación cervical	20
Aporte vascular	20
Envejecimiento facial	20
Evaluación preoperatoria del paciente que consulta para ritidoplastia	21
Principales técnicas de ritidoplastia	23
Ritidoplastia compuesta	23
Disección extendida del SMAS	25
Ritidoplastia con plicatura e imbricatura del SMAS	28
MACS: Acceso mínimo para suspensión craneal del SMAS	30
Técnica quirúrgica del trabajo en estudio	32
Hipótesis	36
Objetivos	36
Objetivo general	36
Objetivos específicos	36
Metodología	36
Enfoque metodológico de la investigación	36
Tipo de estudio	36
Población	36
Diseño muestral	37
Criterios de inclusión	37
Criterios de exclusión	37
Descripción de variables	37
Tabla de variables	38
Técnica de recolección de información	39

	Página
Fuente e instrumento de recolección de la información	39
Procesó de obtención de la información	39
Control de errores y sesgos	41
Técnicas de procesamiento y análisis de datos	41
Consideraciones éticas	41
Resultados	42
Estadística descriptiva	42
Resultados en cara	42
Resultados en cuello	43
Resultados estéticos post quirúrgicos no deseados	43
Resultados fotográficos	46
Conclusiones	48
Discusión	48
Bibliografía	50
Anexos	52

RESUMEN

Objetivo: Determinar si existen diferencias estéticas si se realiza tracción del SMAS con vectores oblicuos de predominio horizontal versus tracción del SMAS con vectores oblicuos de predominio vertical.

Métodos: Estudio retrospectivo, comparativo descriptivo, ciego, randomizado de revisión de las fotografías pre y post operatorias de 54 pacientes que se sometieron a ritidoplastia con tracción del SMAS de predominio horizontal y de 53 pacientes que se sometieron a tracción del SMAS de predominio vertical, evaluadas por 3 cirujanos plásticos faciales externos independientes, imparciales y ciegos. Una escala visual análoga de 7 puntos fue utilizada para clasificar el grado de mejoría facial y del cuello. En el cuello se comparó el uso de puntos de tracción del platisma en un lugar aleatorio o en zonas específicas.

Resultados: En cara, los vectores de tracción del SMAS oblicuos de predominio vertical, ofrecen resultados significativamente mejores ($p<0.001$) que los vectores oblicuos de predominio horizontales, tanto para la eminencia malar, pliegue melolabial y cachetes. En el cuello, los puntos de tracción en zonas específicas ofrecen resultados estéticos sin diferencias estadísticas significativas en comparación a los puntos de tracción colocados en posición aleatoria.

Conclusión: En nuestro estudio de 107 pacientes, la tracción del SMAS de predominio vertical a nivel de la cara tiene mejores resultados que la tracción de predominio horizontal. En el rejuvenecimiento del cuello los puntos de plicatura desde puntos específicos en platisma ofrecen resultados estéticos sin diferencias a aquellos con puntos aleatorios.

PALABRAS CLAVES: Ritidoplastia, Imbricatura, plicatura, SMAS, vectores.

ABSTRACT

Objective: To determine if there are aesthetic differences in patients who have undergone a SMAS lifting with oblique, predominantly horizontal vectors versus oblique predominantly vertical vectors. In the neck to determine if there are differences using sutures placed in specific areas of the platysma muscle versus randomly placed sutures for platysma plication to the mastoid

Methods: Comparative, retrospective blinded and randomized study. Evaluation of preoperative and post-operative photographs of 54 patients who underwent predominantly horizontal SMAS lifting and of 53 patients who underwent predominantly vertical traction of the SMAS flap, review by 3 external, unbiased and blinded facial plastic surgeons. A 7-point scale was used to grade the improvement of the face and the neck.

Results On the face, predominantly vertical vectors used during the SMAS lifting offers a statistically better results ($p<0.001$) in comparison to the predominantly horizontal vectors for the aesthetical improvement at the malar eminence, melolabial fold and degree of diminishment of the jowling. In the

neck, the sutures used for platysma traction in specific areas offers no statistical differences in aesthetic results than those sutures randomly placed

Conclusion: in our study of 107 patients, the predominantly vertical vectors used for the SMAS lifting in the face seem to have better results than predominantly horizontal vectors. In the neck, we do not find statistical differences between alleatory placed stiches for platysma traction vs specifically placed sutures

Key Words: rhytidoplasty, imbrication, suspension, SMAS, vectors

▪ FORMULACIÓN DEL PROBLEMA

▪ PLANTEAMIENTO DEL PROBLEMA

La ritidoplastia es un procedimiento quirúrgico que durante mucho tiempo ha sufrido modificaciones debido al avance en el conocimiento de la anatomía quirúrgica y a la necesidad del cirujano por obtener mejores resultados.

Múltiples técnicas quirúrgicas se han desarrollado en ritidoplastia, pudiendo clasificarse en técnicas de disección con colgajo corto o extendido del SMAS. Entre ellas están la ritidoplastia compuesta, la disección extendida del SMAS, la plicatura e imbricatura del SMAS, la SMASectomia lateral y la técnica de MACS, entre otras.(1-10)

A pesar de la gran variabilidad de técnicas quirúrgicas, en todas se obtienen buenos resultados a nivel del cuello y tercio inferior de la cara, sin embargo el tercio medio ha sido históricamente más difícil de rejuvenecer. (11)

Tanto para el tercio medio como inferior de la cara, la tracción ejercida sobre el SMAS se realiza con diferentes direcciones, cuyos vectores podrían influir en los resultados estéticos. El análisis de los efectos del envejecimiento nos permite identificar la dirección del descenso del SMAS, piel y tejido subcutáneo así como bolsas grasas de la cara. Siguiendo estas observaciones, el cirujano intentará revertir este proceso creando vectores para traccionar estos tejidos y posicionarlos en su ubicación previa.(12) Mendelson(11) concluye que para levantar las partes blandas de la cara que han descendido con la edad se pueden utilizar suturas que deben suspender al SMAS, que es la estructura anatómica que debería soportar la mayor tensión ejercida durante el estiramiento facial.

Uno de los problemas principales es tratar de elevar el tercio inferior de la cara. Ello ha obligado a mejorar las técnicas de disección para soltar el cachete.

En el tercio medio facial, se ha reportado buenos resultados mediante la utilización de suturas que elevan la eminencia malar y mejilla en forma vertical (13,14)

También existen técnicas que incluyen la tracción del colgajo de SMAS combinando vectores que tienden a ser de predominio horizontales como es la técnica de imbricatura propuesta por Mc Collough (8)

En nuestro centro se ha escogido realizar una técnica quirúrgica con colgajos cortos, tanto para la disección de la piel en cara como del colgajo de SMAS. La técnica quirúrgica inicial (15) que se practicaba incluía la utilización de puntos de imbricatura sobre el SMAS, cuyos vectores de tracción tenían una dirección de predominio horizontal (8) y puntos de plicatura para el cuello (7). Entre los cambios incluidos en la técnica de imbricatura actual, se ha podido observar que utilizando puntos de suspensión del SMAS anclados a la fascia temporal profunda, se pueden obtener mejores resultados estéticos cuando se realizan vectores de tracción que tendrían una dirección de predominio vertical.

El objetivo de este trabajo es comparar si existen diferencias en los resultados estéticos de la cara si se realiza una tracción del SMAS con vectores oblicuos de predominio horizontal o si se realizan una tracción del SMAS con vectores oblicuos de predominio vertical. Además comparar si los puntos de plicatura del cuello ofrecen mejores resultados cuando son colocados en puntos específicos del platismo.

▪ JUSTIFICACIÓN DE LA PROPUESTA

Existe la necesidad en la literatura de trabajos que sustenten una evidencia objetiva y cuantificable de los resultados estéticos post quirúrgicos en ritidoplastia, bajo este concepto, nuestro estudio trata de comprobar cuál técnica sería la más recomendada para obtener el rejuvenecimiento facial más adecuado tanto del tercio medio, inferior y cuello.

▪ PREGUNTAS DE INVESTIGACIÓN

En la técnica de ritidoplastia facial con imbricatura, en relación a los vectores de tracción del SMAS ¿ofrecen los vectores oblicuos de predominio vertical un mejor o peor resultado estético que los vectores de predominio horizontal?

En la técnica de ritidoplastia cervical con plicatura, en relación a los puntos de tracción del músculo platismo, ¿se obtiene un mejor o peor resultado estético cuando los puntos de plicatura entre el platismo y la mastoides son colocados en sitios específicos versus cuando son colocados en forma aleatoria?

- **MARCO TEÓRICO DE APROXIMACIÓN AL TEMA**
- **HISTORIA DE LA RITIDOPLASTIA**

La ritidoplastia es el procedimiento más representativo de la cirugía del rejuvenecimiento, es la que mejor logra revertir la huella del envejecimiento facial.

El inicio de la cirugía plástica facial puede ser atribuido a un primer grupo de cirujanos que a inicios del siglo XX dieron paso a este interesante capítulo del conocimiento médico.

Fue Eugene Von Hollander (1867-1832), uno de los cirujanos alemanes que ayudaron a introducir la cirugía estética en el mundo, que en 1901 realizó resecciones de tiras de piel de 5 cm a lo largo de la línea del cabello para estirar las arrugas de la cara, ocultando las cicatrices en arrugas o pliegues propios de cada paciente constituyéndose como un pionero de la cirugía de rejuvenecimiento facial(16,17)

En 1906 Erich Lexer realiza escisiones de piel en “S” y elípticas y en 1907 Charles C. Miller desarrolló técnicas quirúrgicas para la corrección cosmética de la nariz, párpados, labios, pabellones auriculares, logrando dar un aspecto rejuvenecido a las caras de sus pacientes (17,18). Figura 1

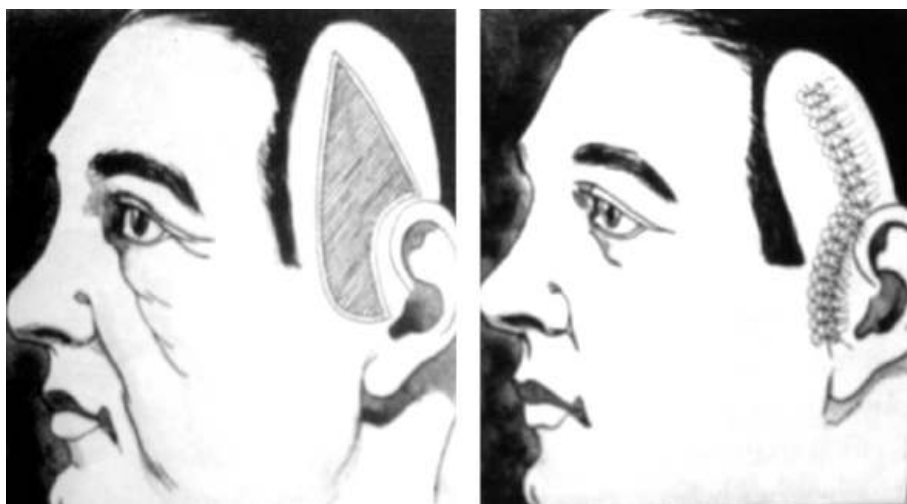

fig 1. copia de dibujos originales de como el Dr. Charles Miller obtenía desde el área temporal una porción de piel para estirar la zona del tercio superior y medio de la cara.

Ya en 1919 Raimond Passot (1889-1933) discípulo de Morestin, realizó resecciones localizadas de piel en distintas áreas de la cara, seleccionados en la frente, cuero cabelludo y región pre-aurícula, para obtener un mayor rejuvenecimiento facial. Además en su técnica describe como empleaba suturas de sostén de manera de levantar los tejidos blandos caídos. Fue un alumno destacado, sin embargo en un inicio sus técnicas fueron muy criticadas ya que no estaban destinadas a resolver un problema médico en sí, sin embargo Passot se dio cuenta de que la corrección de las alteraciones psiquiátricas dependía del cambio del aspecto de la persona y planteó que la cirugía estética facial “puede desempeñar un papel importante en la prevención del suicidio y la terapia de las neurosis (17,19,20). Figura 2

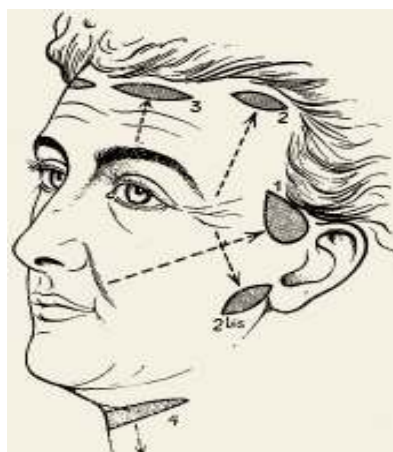

Fig 2. técnica utilizada por Passot para resección de piel y en flechas se observa su plan quirúrgico para tracción con suturas de distintas áreas de la cara.

Adalbert G. Bettman (1883-1964) en 1919 da a conocer su técnica quirúrgica con resecciones de piel en la región temporal y preauricular. Ocupaba un sostén de dichos colgajos con un broche de plata además de suturas. Interventía a sus pacientes bajo anestesia Local. (21)

Jacques Joseph (1865-1934) se considera el pionero rinoplastia, pero también realizó procedimientos de rejuvenecimiento facial. Realizo publicaciones en 1921. el primer caso fue operado en el año de 1912 a una mujer de 45 años de edad, describió el recorrido post-tragal en la incisión auricular anterior (22). Figura 3 Junto con Harold Guilies plantean técnicas de ritidoplastia que son más semejantes a las modernas (17)

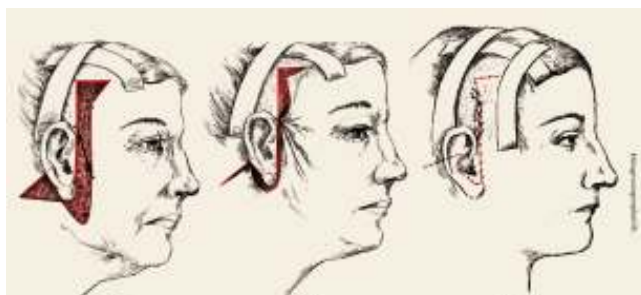


Fig. 3 Técnica de Joseph para el levantamiento facial

Stephenson relata como los cirujanos Vilray Blair, Ferris-Smith, Robert Ivy, Sir Harold Gilles, y otros realizaban este tipo de cirugía pero no lo consideraban digno de publicación (23)

En 1960 Autfricht aconseja colocar suturas en el plano profundo de la grasa sub-cutánea para mejorar y prolongar el estiramiento (24)

Tord Skoog (1915-1977) fue un investigador de renombre internacional en cirugía plástica. Él había servido previamente como un médico, tanto en Finlandia e Inglaterra durante la década de 1940. No menos importante, el período en Finlandia, donde estudió la cirugía reconstructiva en víctimas de la

guerra, había despertado su interés por la cirugía plástica. Durante un período en la década de 1950 visitó Corea para estudiar el tratamiento de lesiones por quemaduras en la Guerra de Corea. Tord Skoog realizó un doctorado en la Universidad de Uppsala en 1948. Colaboró en el desarrollo de una unidad de cirugía plástica en 1951. En 1960 se convirtió en el primer profesor de Escandinavia de la disciplina. Durante sus años en la Clínica de Cirugía Plástica estableció y desarrolló una red internacional de contactos que hizo a su Hospital Universitario conocido en todo el mundo. En 1955, Tord Skoog es presentado como el secretario del Primer Congreso Mundial de Cirugía Plástica. Tord Skoog, quien fue una figura carismática y profesor calificado, escribió, entre otras cosas, un libro de texto de cirugía plástica, que fue considerado revolucionario y fue publicado en varios idiomas. Se le considera el padre de la ritidoplastia moderna ya que estableció principios quirúrgicos muy importantes como el que *“la tensión debe evitarse en el cierre de la piel, un resultado a largo plazo puede ser obtenido por una tensión de los planos profundos al platismo y a la fascia superficial”* (25). Figura 4



Fig 4. fotografía de Tord Skoog.

Vladimir Mitz y Peyronie fueron quienes en 1976 describieron el SMAS como unidad anatómica (26) También Paul Tessier en la década de 1970 haría importantes aportes relacionados con características detalladas del SMAS, además de proponer las bases de la ritidoplastia sub-perióstica. Figura 5




Figura 5. Fotografía de Paul Tessier

Luego en la década de 1980 serían Teimourian-C. y M. Lewis quienes introducirían las técnicas de liposucción cervical combinada con estiramiento facial (27). En la misma década Richard Webster propone las técnicas de plicatura e imbricatura del SMAS. (5,6,7). En 1988 Psillaskis (28) y en 1991 Ramírez (29) proponen las técnicas de Ritidoplastia Sub-perióstica, el segundo autor realizando el procedimiento mediante abordajes endoscópicos.

Sam Hamra (1,2)(figura 6) Y Mark Lemmon (30)en 1990, seguidores de Tord Skoog, propondrían la ritidoplastia de planos profundos, en la cual extendía la disección sub-SMAS por arriba de los músculos cigomáticos mayor y menor, hasta el pliegue nasolabial con el objetivo de mejorar este último. El cuello era tratado con una disección pre-platimal con cortes y aproximación con suturas en sus bordes anteriores (1,2,30)



Figura 6 fotografía de Sam Hamra

- **ANATOMÍA DE LA CARA**
- **ANATOMÍA TERCIO MEDIO DE LA CARA Y MEJILLAS**
- **SOPORTE ESQUELÉTICO DE LA CARA**

El malar, el maxilar superior y el arco cigomático con su componente temporal conforman en gran medida el contorno del tercio medio facial. Esta región es importante como sustento facial y se describe como un conjunto de soportes en el eje vertical y el horizontal. El soporte cigomático-maxilar constituye el armazón lateral, mientras que el medial se conoce como soporte naso-maxilar en referencia con los huesos que los componen. El maxilar superior, el arco cigomático y el reborde infraorbitario conforman el soporte horizontal. Este sistema de soporte está formado por un tejido óseo más grueso y resistente que sirve de armazón al esqueleto facial. El arco cigomático es un punto de referencia en la determinación de las dimensiones del tercio medio de la cara en el eje antero-posterior (31)Figura 7

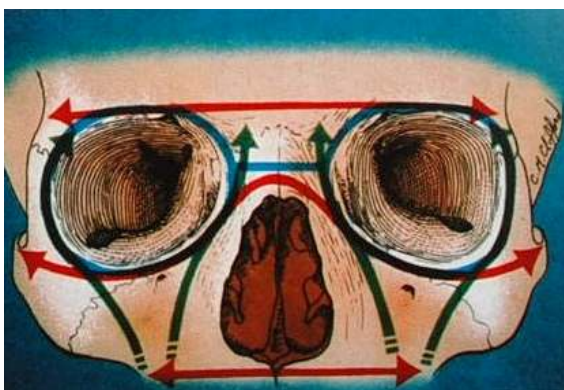

Figura 7 Pilares o soportes verticales y horizontales de la cara

▪ CUBIERTA MUSCULOCUTÁNEA Y PARTES BLANDAS

Las cubiertas faciales son más complejas de lo que parece y se deben conocer dada su implicación en la cirugía de rejuvenecimiento, especialmente en los procedimientos de ritidoplastia facial. La piel del rostro descansa sobre la grasa subyacente y el sistema músculo-aponeurótico superficial (SMAS). La relevancia de la grasa facial se manifiesta en el envejecimiento del rostro con la aparición de los jowls (cachetes). Entre los cojinetes grasos de especial interés incluyen el malar, naso-labial, el pre-platismal y el sub-platismal. Los pliegues melolabial y oro-mandibular constituyen dos áreas de importancia ya que representan la zona de unión entre la mejilla y la región peri-oral. (31)

▪ SISTEMA MUSCULOAPONEURÓTICO SUPERFICIAL (SMAS)

El SMAS es una capa fibromuscular que envuelve e interconecta a todos los músculos de la expresión facial entre sí y con la piel mediante prolongaciones fibrosas que se unen en ella desde el cuello hasta las regiones temporal y frontal (32,33) Figura 8

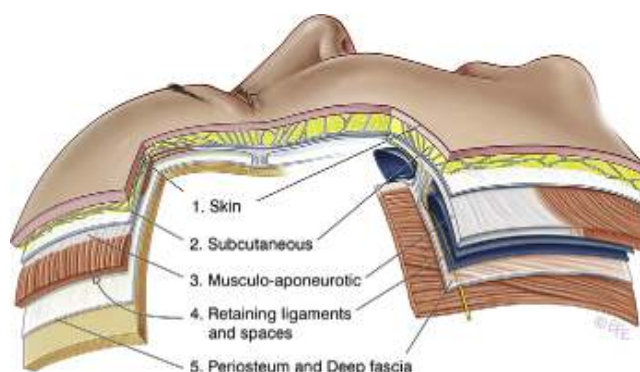


Figura 8. Capas de la cara, de superficial a profundo, 1.piel, 2. Tejido celular subcutáneo, 3. SMAS, 4. Ligamentos de retención, 5. Periostio

Desde 1976, cuando fue descrita por Mitz y Peyronie colaboradores de Tessier, la disección del SMAS se ha consolidado como un estándar en las técnicas de rejuvenecimiento facial (26,33).

La suspensión y reubicación de este sistema ha dado como resultado un mejor y prolongado efecto en el tratamiento del envejecimiento de la cara. Su correcta disección durante la elevación de los colgajos evita dañar los nervios y vasos faciales. Por debajo del arco cigomático y el malar, las ramas del nervio facial, los nervios sensitivos y los componentes vasculares están siempre profundos en relación con el SMAS y solo sus ramas terminales se hacen superficiales cuando se acercan a la región temporal, frontal y centro-facial (34)

El SMAS se continúa con el platisma caudalmente y con la galea y la fascia temporo-parietal cranealmente. Figura 9 (31)

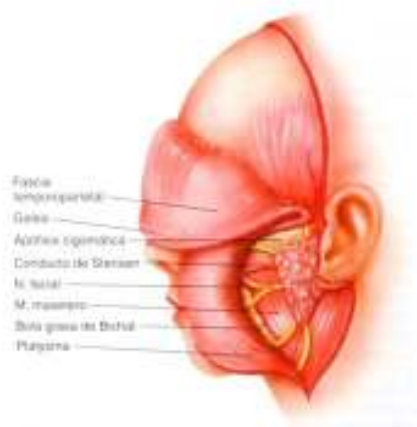


Figura 9 Continuidad del SMAS con galea, fascia temporo-parietal y el m. platysma

En la región perioral y por encima del arco cigomático es más difícil individualizarlo. A medida que el SMAS se dirige hacia los pliegues melolabial y oro-mandibular, se engruesa relativamente y se adhiere a la piel suprayacente. Estas dos áreas constituyen regiones de confluencia con adherencias cutáneas en las que intervienen la musculatura perioral y el SMAS anclando estas zonas. Estos puntos relativamente fijos se acentúan cuando desciende los cojinetes grasos malar y naso labial. Este hecho resalta el pliegue melolabial y contribuye a la aparición de surcos de marioneta en la parte inferior. Estos fenómenos se asocian a la formación de los jowls (cachetes caídos) como resultado del desplazamiento del cojinete graso malar sobre el borde mandíbula y de las compactas adhesiones del pliegue oro-mandibular en esta zona. El SMAS reviste al cigomático mayor y se sitúa por encima de la bolsa de Bichat, que se dispone anteriormente a la parótida (31)Figura 10

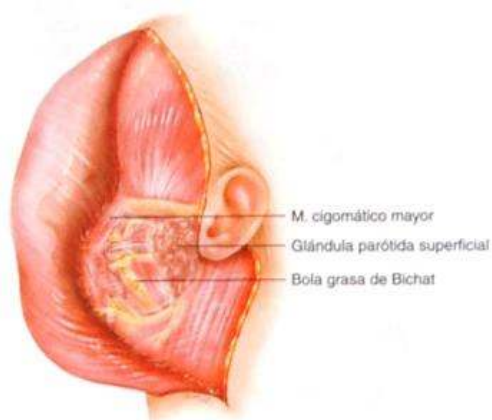

Figura 10. Estructuras fundamentales de la cara. Observe las relaciones con la bolsa grasa de Bichat

Los tejidos blandos del tercio medio de la cara también están sujetos por varios ligamentos de fijación óseo-cutáneos y fascio-cutáneos. Dado el anclaje de la piel al periostio subyacente la disección durante los procedimientos quirúrgicos de estiramiento facial en esta zona es más complicado. (31, 35)Figura 11

Ligamento suspensorio cigomático, también conocido como ligamento cigomático-cutáneo o la placa de Mc. Gregor, se localiza en la zona de unión del malar con el arco cigomático

Ligamento yugomaxilar se sitúa en la región del malar y del pómullo, cerca de la inserción del músculo cigomático mayor.

Ligamento parótido-masetéricos en el reborde anterior de la glándula parótida

Ligamento preauricular parótido-cutáneo en la región pre auricular

Ligamentos orbitarios sostienen la frente y las cejas y se localizan en la sutura cigomático-frontal.

Ligamentos mandibulares se encuentran en la unión del tercio anterior con el tercio medio del cuerpo de la mandíbula.

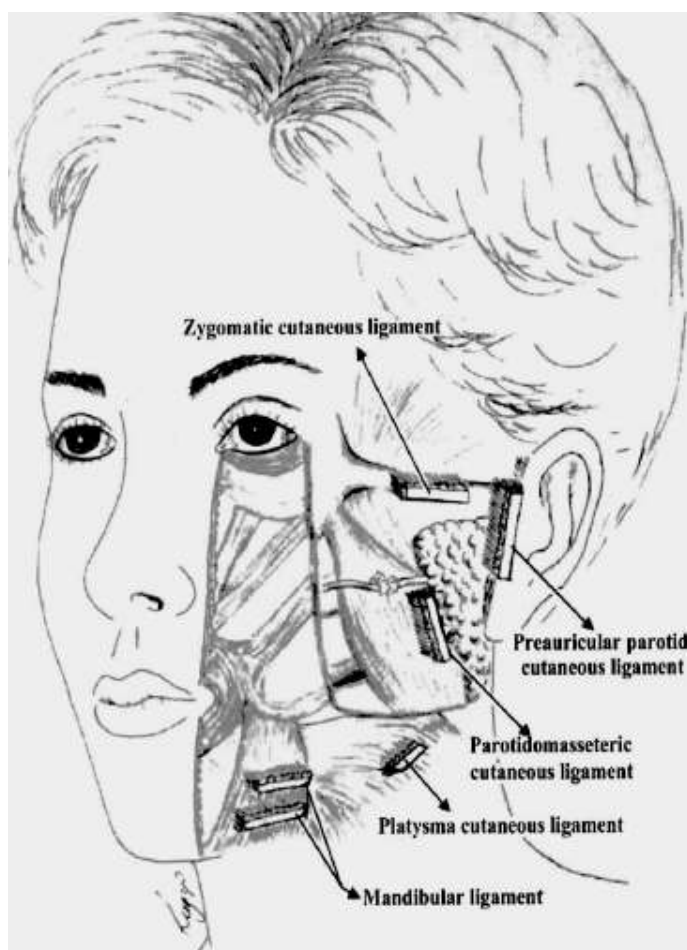


Figura 11 esquema de ligamentos óseo-cutáneos y fascio-cutáneos

Dentro de la musculatura facial se incluyen los músculos de la expresión facial, entre ellos el buccionador, que se origina del rafe pterigomaxilar y se extiende hasta el orbicular de los labios. Entre los músculos elevadores de los labios se incluyen el cigomático menor, el elevador del labio superior y del ala nasal, el risorio y el cigomático mayor. El masetero aporta volumen y rellena la región del ángulo de la mandíbula y su acción es masticadora. Figura 12

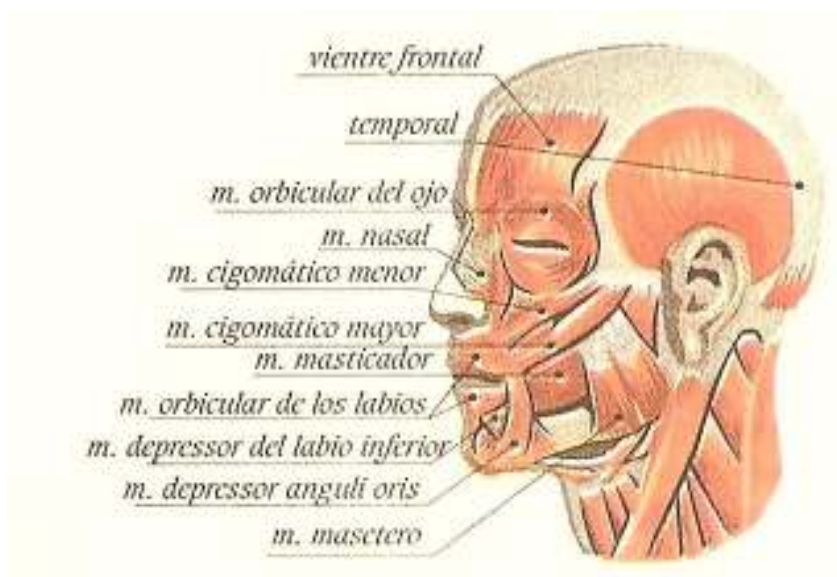

Figura 12 Musculatura facial

▪ INERVACIÓN FACIAL

La inervación motora fundamental de la cara corre a cargo del nervio facial que inerva a los músculos de la expresión facial. Se debe tener en cuenta múltiples consideraciones anatómicas en los procedimientos de rejuvenecimiento facial. El nervio facial sale por el agujero estilomastoideo y el tronco principal se puede encontrar en profundidad a la sutura timpanomastoidea (36). El nervio facial viaja a través de la parótida dividiéndola en una porción superficial y profunda. No existe otra referencia para la división de la parótida. El tronco principal se ramifica formando el plexo intraparotídeo donde se diferencia una porción superior y otra inferior. El patrón de ramificación es variable en la población, considerándose como regla general la división en las ramas temporo/frontal, cigomática, bucal, mandibular marginal y cervical. Las ramas del nervio facial salen de la parótida y discurren por encima del músculo masetero y la fascia parótido-masetérica asociada.

La rama cigomática sigue aproximadamente un curso paralelo al conducto de Stenon. A medida que el nervio se dirige hacia delante inerva la musculatura facial de dentro hacia afuera. El cirujano debe tener

en cuenta estas consideraciones durante la realización de procedimientos de estiramiento facial en planos profundos para situarse superficialmente al cigomático mayor y no seccionar el nervio. (31)

El nervio mandibular marginal sigue un curso variable, de modo que se puede encontrar incluso a nivel cervical cercano a la glándula submandibular. Generalmente se localiza a 1-2 cm. e incluso hasta 3-4 cm. por debajo del borde de la mandíbula. Por debajo del cuerpo de la mandíbula se curva dirigiéndose hacia arriba y se dispone anterior a los vasos faciales.

La rama marginal se sitúa en profundidad con respecto al platisma. El nervio se localiza superficialmente a la vena facial posterior, que constituye un buen punto de referencia (37).Figura 13

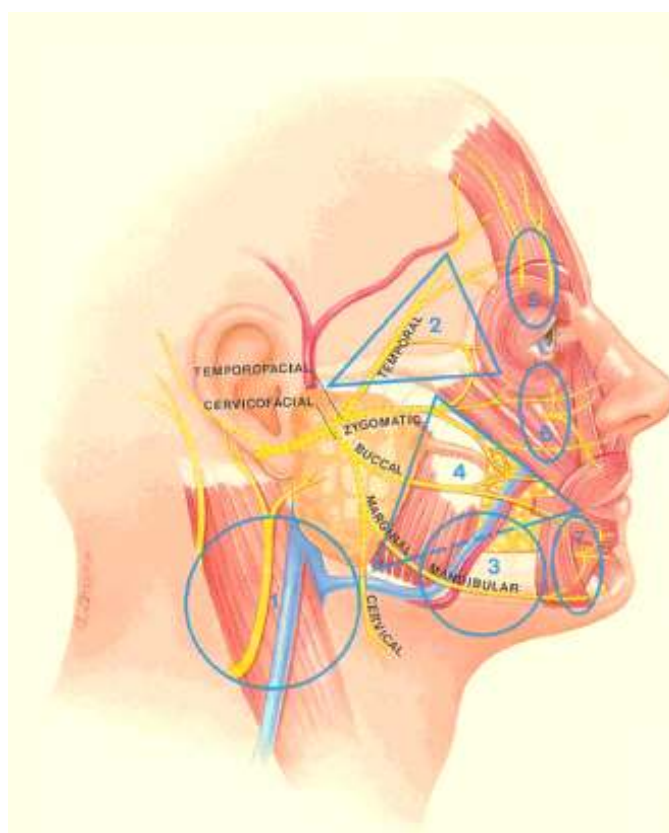


Figura 13 nervio facial y sus ramas, áreas de peligro para la lesión de sus ramas en azul

El nervio infraorbitario transmite la inervación sensitiva de la parte central de la cara desde el reborde orbitario hasta la comisura. Las ramas bucales de la tercera rama del nervio trigémino recogen la sensibilidad desde la comisura a la mandíbula. El nervio auriculotemporal inerva al área preauricular.

▪ APOORTE VASCULAR Y DRENAJE LINFÁTICO

La arteria carótida externa y sus ramas son las que proporcionan la irrigación sanguínea de los tegumentos de la cara. En las regiones de la frente y la región periorbitaria se describió la contribución del sistema temporal superficial. La arteria facial pasa sobre la mandíbula en el borde anterior del músculo masetero, describe un trazo oblicuo y se continúa como arteria angular a lo largo de la nariz hasta la región cantal medial. Las primeras ramas que se desprenden de la arteria facial son las arterias labiales inferior y superior. Cuando la arteria facial sigue como arteria angular, forma múltiples anastomosis con ramas de la arteria infraorbitaria. Estas ramas confluyen en una arteria nasal transversa que nutre la pared nasal lateral. La mayor parte del aporte sanguíneo del tercio medio de la cara procede de las arterias facial e infraorbitaria. Convergen al plexo subdérmico, el cual debe protegerse para obtener un colgajo vital, ya que ofrecen una rica vascularización que sirve de base para los colgajos faciales. El drenaje venoso es profuso y sigue un trayecto paralelo al sistema arterial homónimo. La vena facial discurre a lo largo de la arteria facial y desemboca en la vena yugular interna. La vena retromandibular o facial posterior recoge la sangre de la región parotídea y desemboca en la vena yugular interna directamente, o bien confluyendo antes con la vena facial anterior. La vena infraorbitaria drena al plexo pterigoideo, donde llega el retorno venoso de las capas más profundas de la cara. Figura 14

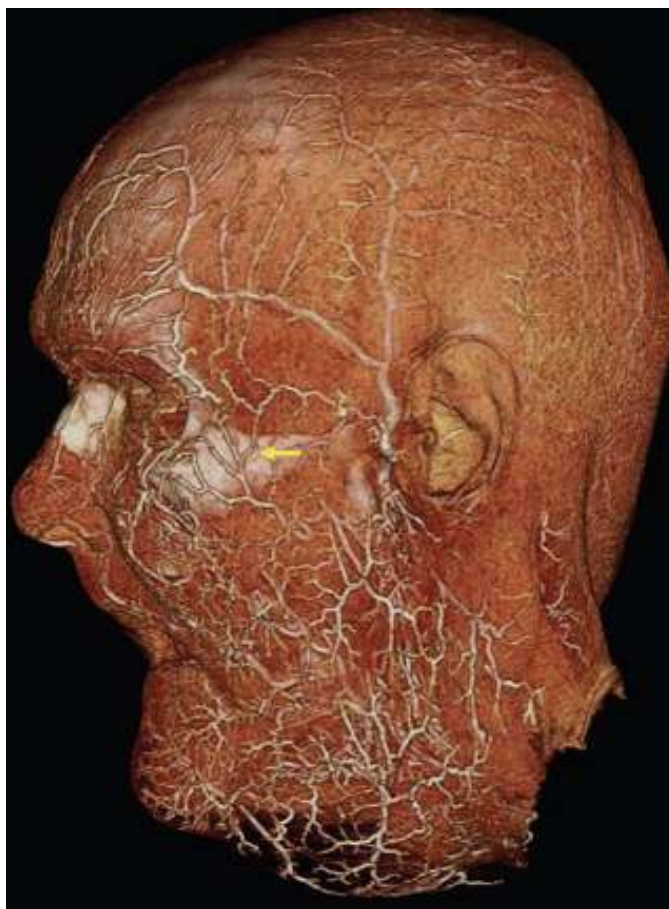

Figura 14. Irrigación arterial de la cara. En la flecha amarilla se destaca la arteria facial transversa

Los ganglios parotídeos y pre-parotídeos representan la primera sección del drenaje linfático de la región central facial. La región inferior de la cara y la segunda estación de la región central drenan a los ganglios sub-mentonianos y sub-mandibulares (nivel I). El drenaje de la fosa temporal e infratemporal desemboca en los ganglios latero cervicales superiores (nivel II).

▪ CUELLO

Las partes blandas del cuello están sujetas superiormente por la mandíbula e inferiormente por la clavícula, además de los componentes cartilaginosos de la laringe y la tráquea

▪ CUBIERTA MUSCULOCUTÁNEA Y PARTES BLANDAS

El músculo platisma que se continúa con el SMAS consta de dos vientres planos separados por un rafe central en forma de V invertida. Se origina en el tejido subcutáneo de la parte superior del tórax y de la fascia del músculo pectoral mayor, asciende lateralmente, atraviesa el cuello, pasa detrás del ángulo de la mandíbula y se inserta dentro de los músculos cutáneos alrededor de la boca y en el tercio inferior de la mandíbula, las fibras mediales en la región suprahiodea, pueden adoptar tres tipos de disposición (38)Fig. 15

Tipo I: las fibras musculares se entrelazan y decusan a 2 cm. debajo del mentón, estas se encuentran separadas en diferentes grados, a nivel de la región suprahiodea.

Tipo II: las fibras se entrelazan a nivel del cartílago tiroides, cubriendo completamente la región suprahiodea, como un único músculo

Tipo III: las fibras no se cruzan y se insertan directamente al mentón.

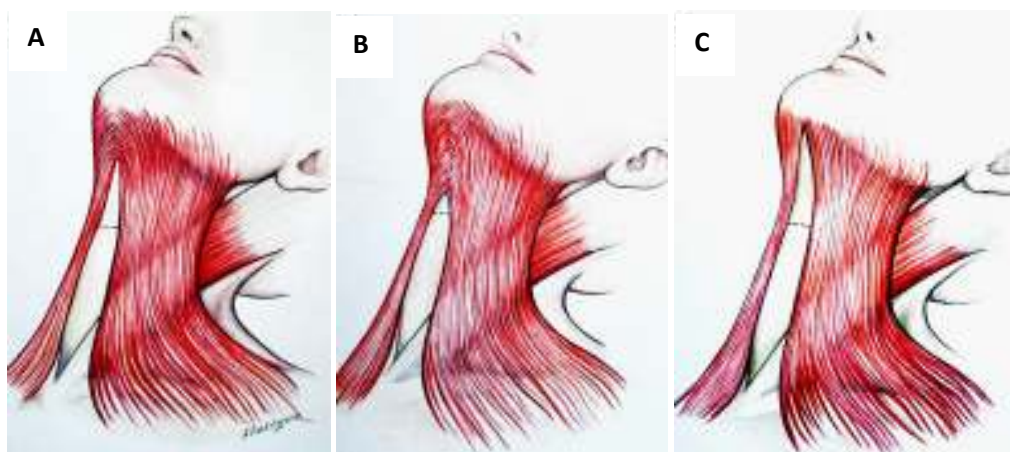


Figura 15 tipos de disposición de las fibras musculares del platisma a nivel de región suprahiodea A tipo I B tipo II y C tipo III

La grasa pre platismal desempeña normalmente un papel secundario, ya que tiende a atrofiarse con la edad. Sin embargo el acúmulo de grasa en el cojinete subplatismal asociado a la dehiscencia del platisma y a la pseudoherniación resultante, provoca que este cojinete graso se desplace hacia la superficie.

▪ INERVACIÓN CERVICAL

El platisma está innervado por la rama cervical del nervio facial. La sensibilidad corre a cargo de múltiples ramas del plexo cervical. El nervio auricular mayor transmite la sensibilidad del pabellón auricular y la región supero-lateral del cuello y es el nervio que se lesiona con más frecuencia en ritidectomía (39,40). El nervio auricular mayor emerge en el cuello en el borde lateral del esternocleidomastoideo en la zona conocida como punto Erb y avanza sobre el músculo esternocleidomastoideo Figura 16

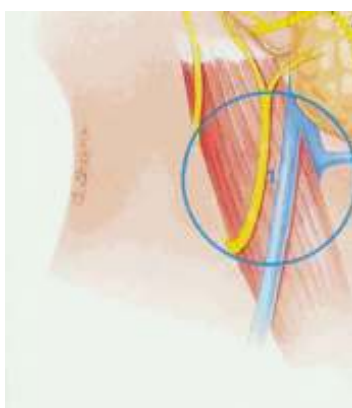

Figura 16 nervio auricular mayor en su relación con el m. esternocleidomastoideo

▪ APOORTE VASCULAR

El riego sanguíneo del platisma procede mayoritariamente de la rama submentoniana de la arteria facial, además de una pequeña contribución de la arteria cervical transversa. Los vasos principales incluyen la vena yugular externa localizada en la superficie del esternocleidomastoideo. Los vasos faciales se identifican anteriormente y cruzan la mandíbula en un trayecto oblicuo hacia la mejilla. (41)

▪ ENVEJECIMIENTO FACIAL

En el envejecimiento facial intervienen múltiples factores que se clasifican en Intrínsecos (genéticos, etnicidad, Hormonal y bioquímicos) y en factores extrínsecos (Gravedad, exposición solar, tabaquismo), sin embargo la edad es el factor principal que determina el grado de envejecimiento facial (47)

En personas jóvenes y niños la piel es muy elástica y la distribución de la grasa subcutánea da una apariencia redondeada a la cara. Los cartílagos de la oreja y la nariz son débiles y se doblan con facilidad otorgando suaves curvas a las formas faciales.

Después de la tercera década de la vida se produce un proceso gradual de debilitamiento de las estructuras faciales dando origen al síndrome de envejecimiento facial.

Los párpados comienzan a descender con lo que la apariencia de los ojos se hace más pequeña, ya en la cuarta década se produce exceso de laxitud de la piel y debilitamiento del septum orbitario con herniación de las bolsas grasas orbitarias

Las líneas de expresión de la cara comienzan a profundizarse y hacia la quinta década las patas de gallina líneas horizontales de la frente y las arrugas de la glabella son visibles, se profundizan los pliegues melolabiales y se forman líneas verticales en la región perioral, así como se hacen evidentes la caída del tercio medio e inferior de la cara dando por resultados, la presencia de cachetes caídos, arrugas periorales y en el cuello bandas platismales y pérdida del ángulo cervicomenta

Un factor fundamental en el descenso de los tejidos es la fuerza de gravedad que provoca la caída de los párpados, nariz, labios y mejillas

Los factores intrínsecos y extrínsecos desencadenan la formación de arrugas, cambios en la pigmentación de la piel, pérdida en el grosor de la grasa subcutánea y modificaciones en el esqueleto óseo de la cara.

Se piensa que muchos de éstos procesos se deben a la pérdida de fibras colágenas y elásticas de los tejidos conectivos de la cara, fenómeno conocido como elastosis. (47)

▪ EVALUACIÓN PREOPERATORIA

En la entrevista inicial al paciente, será muy importante abarcar los siguientes aspectos:

- Evaluación psicológica
- Historia médica relevante
- Motivo de consulta
- Examen físico detallado
- Estudio fotográfico y análisis de los cambios deseados en la futura cirugía

Dentro de la **evaluación psicológica** será fundamental interpretar los deseos y expectativas del paciente, su nivel de autoestima, el nivel de ansiedad que presenta frente al procedimiento y si tiene los recursos psicológicos suficientes como para enfrentar la cirugía. También será fundamental identificar su historia psiquiátrica, ya que si el paciente sufre de alguna alteración como un trastorno obsesivo compulsivo, trastorno bipolar o depresión, deben tomarse las medidas necesarias para evitar que el paciente pueda quedar insatisfecho incluso si es que los resultados de la cirugía sean excelentes.

En cuanto a la **historia médica relevante** es muy importante no dejar pasar ninguna enfermedad en el contexto de una cirugía plástica ya que al tratarse de una cirugía programada y electiva no se puede tolerar un compromiso del resultado final por desconocimiento de algún aspecto médico. Por ello será fundamental evaluar si el paciente presenta diabetes mellitus, tabaquismo y abuso de alcohol, enfermedades del colágeno, alteraciones cardiovasculares como hipertensión arterial, cardiopatías o

discrasias sanguíneas. También será importante evaluar si existe historia de cirugías previas, tanto por el comportamiento del paciente frente a anestесias generales o por la posibilidad de que la ritidoplastia sea de revisión. (42,43)

Dentro de la historia será fundamental evitar ciertos medicamentos que favorezcan hemorragias como el ácido acetil salicílico o AINES, Esteroides, Vitamina E o medicinas naturales como el Ginkgobiloba. También es muy importante indagar acerca de tratamientos médicos en curso, para planificar un adecuado período post operatorio y apoyarse en la evaluación y recomendaciones de otros especialistas como cardiólogo o médico internista si el paciente lo requiere.

También se deberá evaluar el tipo de piel según la clasificación de Fitzpatrick ya que pieles blancas con daño solar suelen cicatrizar mejor que pieles oscuras. Dentro de la historia dermatológica será necesario indagar los antecedentes de cicatrización previa a fin de saber si el paciente tiene tendencia a desarrollar queloides o cicatrices hipertróficas.

En la evaluación facial se deberá identificar las proporciones faciales generales; realizando una correcta valoración del esqueleto óseo y los tejidos blandos. Para ello se identificarán las líneas de proporción facial que dividen la cara en una vista frontal en cinco quintos en un plano horizontal y en tres tercios en un plano craneocaudal. Mediante ellas se le podrá mostrar al paciente las asimetrías que posee su cara antes de la cirugía e informarle que el procedimiento podría estar limitado en lograr una absoluta corrección.

En cuanto a la evaluación de tejidos blando será importante ver presencia de la papada y cachetes caídos, bolsas grasas de Bichat, grado de descenso del tercio medio facial, pliegues nasolabiales o pliegues labiomentales profundos, grado de vaciamiento infraorbitario y grado de envejecimiento del cuello.(42,43)

Para planear los vectores de rotación del SMAS es útil comparar las fotografías recientes con las de la juventud, y apreciar cómo ha ido descendiendo la grasa y tejidos blandos faciales a fin de restituir su posición inicial.

▪ PRINCIPALES TÉCNICAS DE RITIDOPLASTIA

Se han descrito múltiples técnicas de ritidoplastia en la literatura, pero hemos querido resumir las cuatro técnicas más importantes, tal como se presenta en la figura 17.

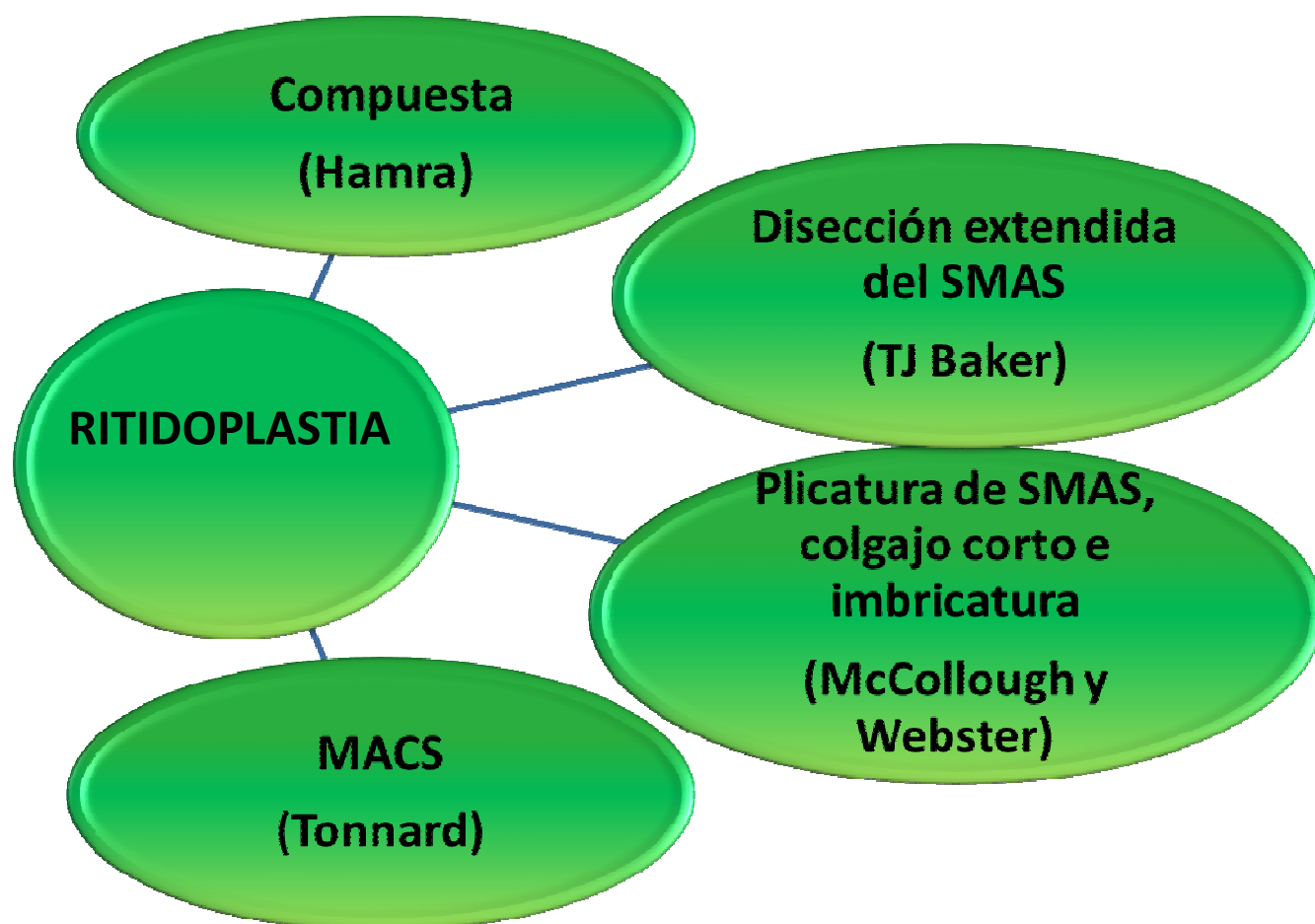


Figura 17. Técnicas a comentar para comprensión de nuestra tesis y sus respectivos autores.

▪ RITIDOPLASTIA COMPUESTA

Skoog popularizó el procedimiento de disecar la fascia superficial y la piel como una unidad, luego de ser descrito el SMAS como concepto anatómico, Hamra y Barton (1,2) ampliaron la idea inicial de Skoog de tal manera que la piel y el SMAS se elevan juntos como un solo colgajo, disecando bajo el SMAS, en el plano profundo. Posteriormente Hamra definiría el procedimiento de ritidoplastia compuesta ya que ingresaba al plano profundo del tercio medio a través de una blefaroplastia más la técnica de ritidoplastia con un colgajo amplio (2)

La ventaja del procedimiento es que permite la movilización de la piel y el SMAS desprendiéndolos de los ligamentos de retención en especial el ligamento parótido-masetérico

Al mismo tiempo entrega una excelente irrigación a la piel siendo menos propensa a necrosarse. Útil en grandes fumadores o ritidoplastia secundaria y en pacientes con riesgo mayor de hemorragia, porque se disecciona por un plano avascular

Incisiones: se traza una línea vertical hacia arriba por 3 a 4 cm., desde donde contacta la crus del hélix con la región temporal. Ello está indicado cuando se hace elevación de la ceja o se extiende el colgajo al temporal, de lo contrario se realiza una incisión en el borde anterior de la línea del pelo, que se continúa hacia abajo siguiendo la forma del reborde tragal por el pliegue prelobular desde donde gira atrás siguiendo el pliegue retroauricular y luego se extiende en forma pre-triquial siguiendo una extensión de 3 cm, desde donde luego se continúa entre pelo de la región occipital Figura 18

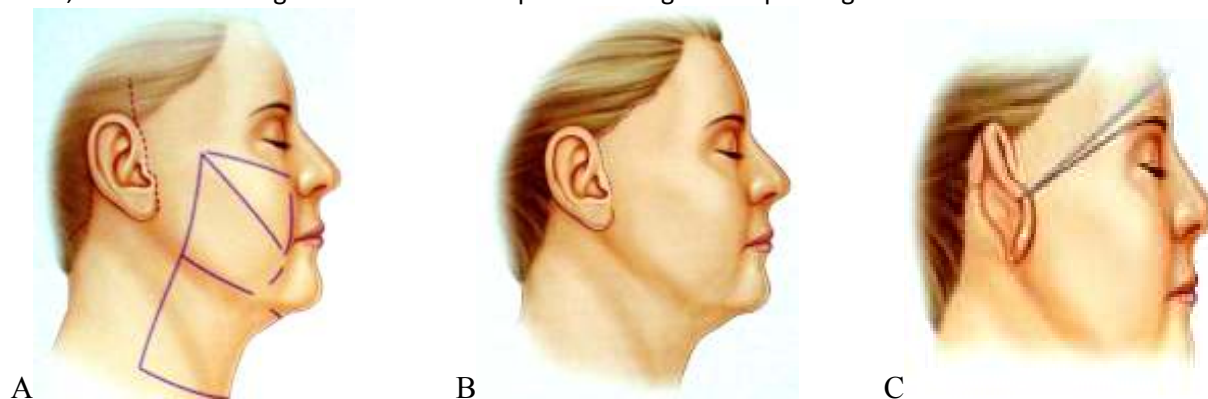


Figura 18 .Se representa el sitio de incisión cutánea de la ritidoplastia compuesta en línea punteada roja, tanto en la región temporal(A) alrededor del lóbulo auricular(B) como en la región retroauricular(C)

Plano profundo: Arriba en la región temporal se realiza un colgajo superficial a la fascia temporal superficial que se continúa al borde lateral del orbicular del ojo y al origen del cigomático mayor y menor. El colgajo de piel se eleva y se detiene la disección en el borde anterior de la glándula parótida. Se secciona el SMAS con bisturí a lo largo de una línea que corre 1 cm posterior al borde de la parótida. Luego se eleva el colgajo de piel y músculo por un plano superficial a la fascia parotídea y a la fascia maseterica, hasta encontrar el cigomático mayor donde el plano se vuelve superficial a éste ya que los nervios motores de él llegan por la profundidad del músculo y se disecciona hasta el pliegue nasolabial y la región de la mejilla con tijeras.

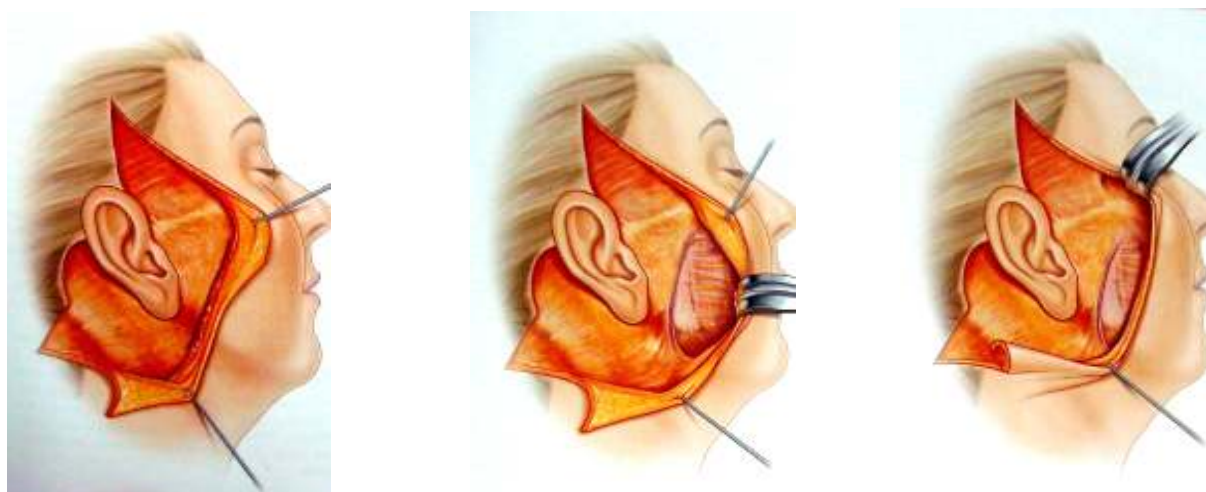

Figura 8. Elevación del colgajo cutáneo.

La técnica incluye la tracción del SMAS con Maxon 2-0 (ácido poliglicólico), un monofilamento reabsorbible y Monocril 3-0 corrido para imbricar el platismo.

Las desventajas de la técnica incluyen la gran magnitud del procedimiento con recuperación prolongada y que no permitiría un manejo de vectores de tensión diferencial entre el estiramiento de la piel y de los tejidos subyacentes (grasa subcutánea y platismo-SMAS).

▪ DISECCIÓN EXTENDIDA DEL SMAS

Descrita por TJ Baker. Incluye disección subcutánea y del plano profundo por separado de manera que si se puede realizar una tracción diferenciada de los vectores de estos colgajos. (3,4)

Incisiones: En la región temporal se realiza una incisión que se continúa hacia arriba partiendo justo en la unión del hélix con la piel temporal.

La incisión sigue un curso por el surco inmediatamente anterior al hélix y a nivel del trago se continúa retrotragal, excepto en hombres que es pretragal. Luego da vuelta alrededor del lóbulo de la oreja y se continúa en la región post-auricular extendiéndose levemente sobre la concha para mantener la cicatriz post-quirúrgica lejos de la piel del cuello. Luego se curva hacia la mastoide con un ángulo de al menos 90 grados, para evitar la necrosis superficial en el ápice de un colgajo muy angulado. En pacientes que tienen mucha laxitud de piel en el cuello prefiere hacer una incisión en la línea del pelo, de lo contrario, al momento de subir el colgajo cutáneo se avanzaría demasiado la piel del cuello en la mastoide, quedando un aspecto de calvicie de la zona. Figura 8

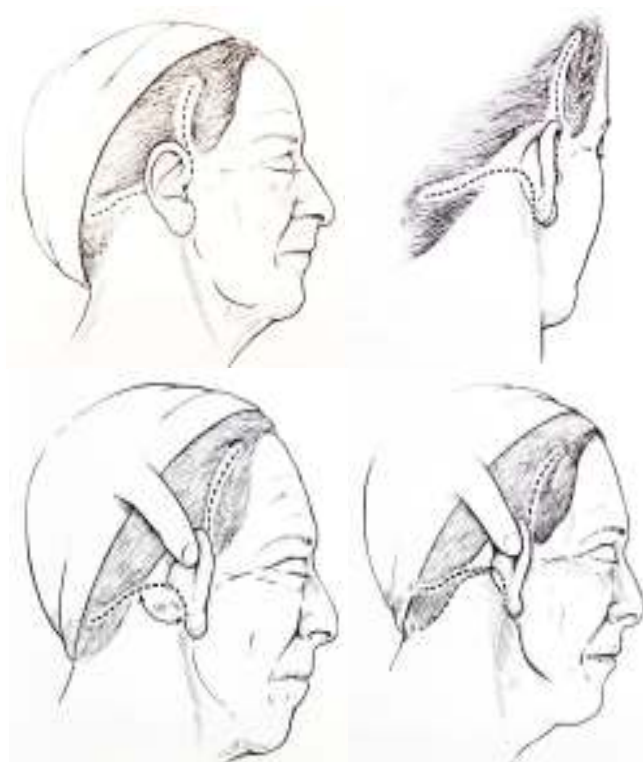


Figura 19. Incisiones en piel de la técnica de disección extendida del SMAS

Disección subcutánea: en la región temporal, el colgajo cutáneo se confecciona preferentemente grueso, asegurando su buena irrigación sanguínea para evitar alopecia. En la región temporal, se eleva el colgajo cutáneo justo por sobre la fascia temporal superficial y se diseca por vía subcutánea hacia la región malar. Normalmente, se encuentra una rama superficial de la arteria temporal, que se liga sobre la eminencia malar. Se realiza una disección más superficial para evitar la lesión de la rama cigomática y bucal a nivel de la mejilla en un plano supra-SMAS. La extensión del plano subcutáneo varía de acuerdo a los signos en la cara del paciente siendo más extensiva en aquellos casos con mayores signos de envejecimiento facial. En la región de la mejilla, la disección se extiende siguiendo el reborde orbitario y más caudalmente hasta quedar a 1cm del pliegue nasolabial.

Si es necesaria una lipectomía y tratamiento del cuello, la disección subcutánea se continúa de lado a lado ayudándose de una incisión submental. Para ello se utiliza una cánula de liposucción y la misma técnica se utiliza para disecar el plano subcutáneo de la cara.

Si se encuentran banda platismales en el cuello se realiza la sutura de los bordes anteriores del platisma (platismorrafia) hasta un poco más allá del nivel del cartílago tiroides con Dexon 4'0 (ácido poliglicólico y se secciona el platisma bajo este nivel para permitir su ascenso.(3,4) Figura 20

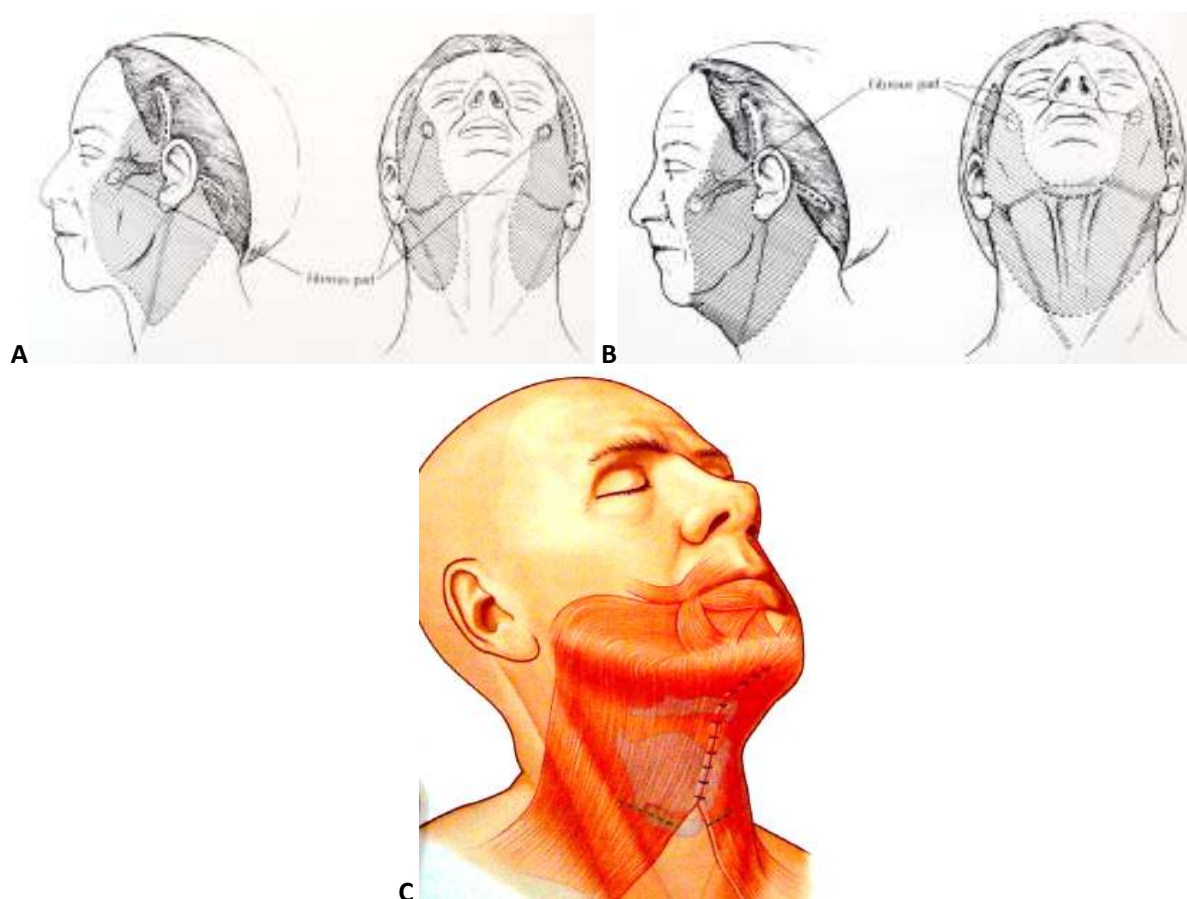


Figura 20. En figuras A y B (en blanco y negro) zonas de disección del plano subcutáneo que puede comunicarse entre ambos lados del cuello y en la figura C (en colores) platismorrafia.

Disección del SMAS: se realiza una incisión vertical en el SMAS a nivel pre auricular, que se extiende 5 a 6 cm bajo el reborde mandibular y una incisión horizontal 1 cm bajo el arco cigomático para evitar lesión de la rama frontal, dicha incisión se extiende hacia adelante hasta la unión del arco cigomático con el cuerpo del cigoma y desde allí se dirige hacia arriba en dirección al canto lateral sobre el músculo orbicular del ojo, luego se continúa hasta el borde de la disección de piel. Desde este punto se realiza una disección sub SMAS y sobre los músculos cigomáticos, luego se gira en 90 grados hasta el borde superior del pliegue nasolabial. (3,4)Figura 21

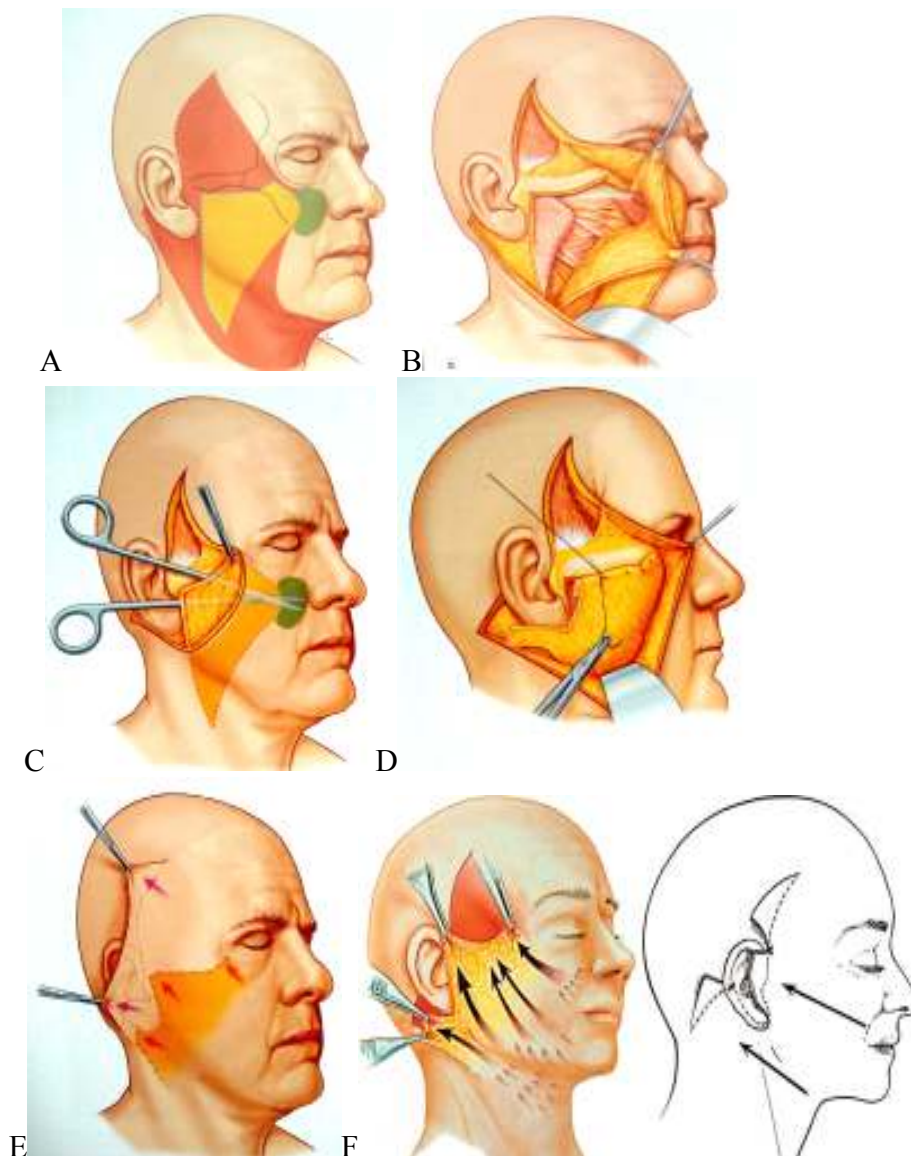


Figura 21. Disección extendida del SMAS

Figura A, la disección subcutánea está sombreada en color rosa, mientras que la disección de SMAS esta sombreada en amarillo. Figura B levantamiento de colgajo cutáneo y del SMAS, figura C disección con tijera hasta la grasa malar D. suspensión del SMAS. Figuras E y F vectores de tracción del SMAS y de piel.

En el levantamiento del SMAS es muy importante mantener la grasa superficial a éste, lo que resulta muy útil para mantener la integridad de esta capa, especialmente en las zonas donde el SMAS será elevado, si no se preserva, el SMAS puede tornarse débil, delgado y propenso a la ruptura.

Se utilizan suturas permanentes para unir el SMAS al periostio del arco cigomático

Finalmente se re-establece el contorno facial poniendo la fuerza de tracción en el colgajo de SMAS, más que en el estiramiento de la piel. Los vectores de tracción del SMAS son en general dirigidos hacia sectores más cefálicos que los de tracción de piel que tienden a ser un poco más horizontales, existiendo según Stuzin 10 a 20 grados de diferencia en los vectores de tracción del piel y el SMAS, ello puede conseguir una gran mejoría en los resultados estéticos(42).figura 21

▪ **RITIDOPLASTIA CON PLICATURA E IMBRICATURA DE SMAS (R. WEBSTER, MC COLLOUGH)**

Podría considerarse una técnica más conservadora que las dos descritas previamente, ya que en ella se realizan colgajos cortos de piel y en una variación posterior a la técnica, hecha por Mc Collough se realiza una disección conservadora del bolsillo sub-SMAS.(5-8)

Incisiones en el área temporal se hace una incisión 1 a 2 cm. posterior a la línea del pelo que se extiende hacia craneal tanto cuanto se requiera para remover el exceso de piel del área temporal. Cuando R. Webster describió esta técnica, se realizaban predominantemente frontoplastias con incisión coronal, por lo que se continuaba la incisión temporal con la coronal. Hacia caudal ésta se prolongaba hasta el surco pre auricular justo delante del hélix, luego se proseguía en forma retrotragal y alrededor del lóbulo de la oreja hasta el surco post auricular. Posteriormente la incisión seguía un curso hacia el pelo a nivel del margen superior del conducto auditivo externo (CAE) o en un plano ligeramente superior a éste, luego la incisión se extendía 3 a 4 cm hacia posterior y se dirige hacia abajo con una angulación obtusa y que corría paralela a la línea del pelo. Dos excepciones son hechas en la ritidoplastia en hombres: en región temporal, ésta se extiende en forma limitada, ya que el paciente puede presentar calvicie que haga evidente una incisión muy extendida. Por otro lado, la incisión en la zona anterior se realizaba pre tragal para evitar que el trago quedara con una piel con pelos luego de la cirugía(7). (figura 22)

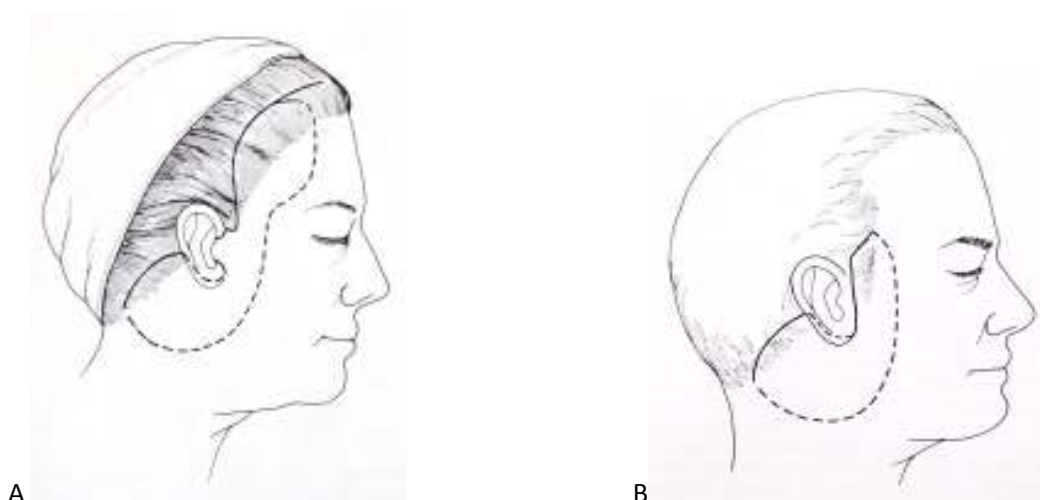


Figura 22. En línea continua se representan las incisiones en piel y en línea punteada los sitios hasta donde se prolonga la disección subcutánea A incisión para mujeres B incisión par hombres

Disección subcutánea: se realizaba un colgajo de 4 a 5 mm de espesor que se extendía en el plano subcutáneo a 4 a 5 cm de las líneas de incisión. No se realizaba disección sobre el área cigomática.

Si se requería tratamiento del cuello, se acompañaba de una lipectomía submental para lo que se realizaba una incisión en pliegue submental de 2 a 3 cm, luego una disección subdérmica con tijeras hasta el hioides y a los lados por la región submandibular, se disecaban los paquetes grasos submentales y el exceso de piel en el borde caudal de la incisión.

Además se realizaba una plicatura del platismo .Figura 23

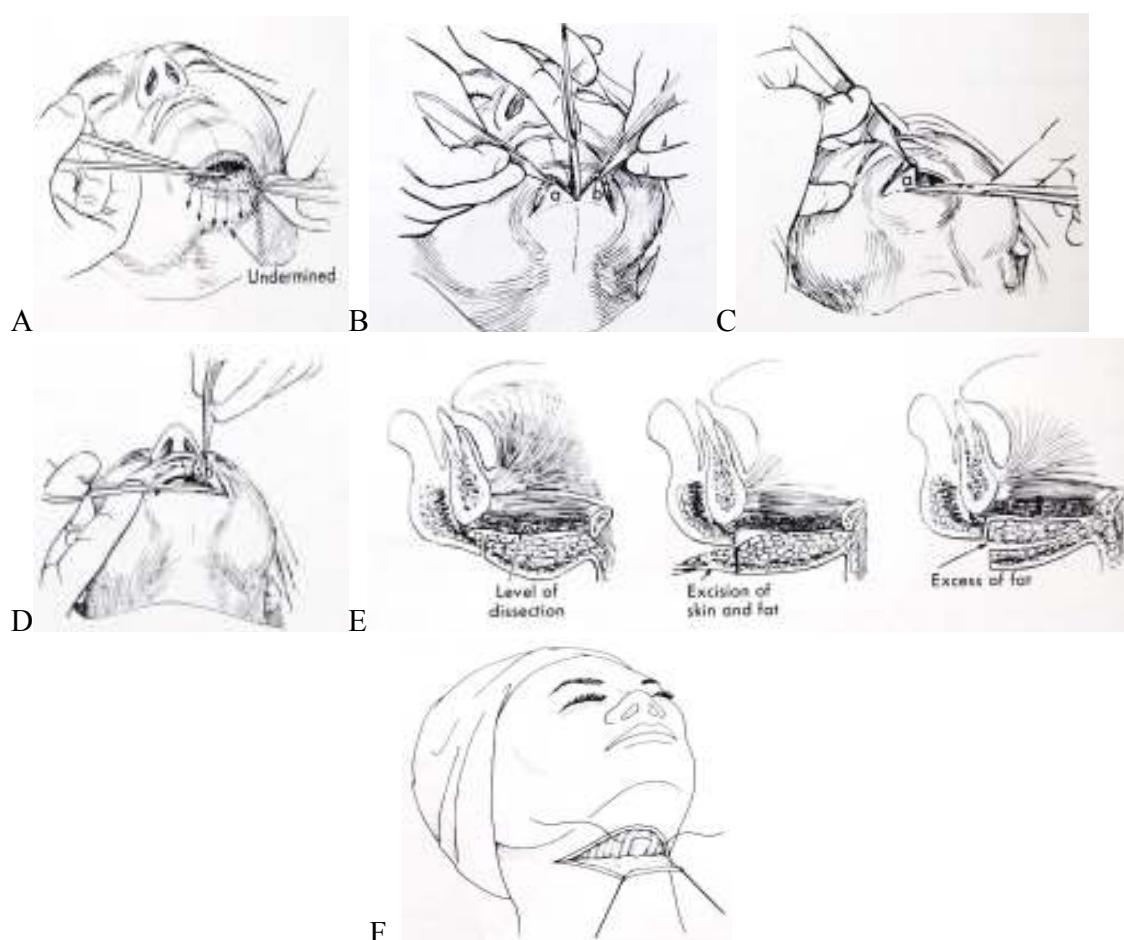


Figura 23 A disección submental para resección de paquetes grasos B,C y D resección de excedente de piel desde reborde caudal de la incisión. E extracción de paquetes grasos F plicatura del platismo. Posteriormente Mc Collough introdujo una variación a la técnica inicial de Webster, realizando un colgajo de SMAS corto que no se continuaba más allá del borde anterior de la parótida, con suspensión e imbricatura del SMAS.

▪ VARIACIONES REALIZADAS POR MC COLLOUGH

La incisión comienza justo en el aspecto anterior de la patilla, se continúa hacia atrás justo sobre el origen de la crura del hélix y luego se gira en ángulo para descender enfrente del hélix, sigue pretragal en hombres y post tragal en mujeres. La incisión para elevación de piel solo del tercio medio se continúa hasta la unión del lóbulo de la oreja con la piel de la mejilla y ocasionalmente proseguía a la región retro auricular para disecar el colgajo mastoideo que se realiza siguiendo una ubicación pretriquial.

El colgajo cutáneo es de 4 a 5 cm a partir del reborde del hélix. Se le agregaba liposucción del cachete caído con una cánula de liposucción de 4 mm. Además se resecaba una porción de SMAS de 2 cm y se diseca bajo éste un bolsillo de una extensión de 2 cm., superficial a la fascia parotídea

Luego se realiza la imbricación del SMAS con Vicryl 2-0. La incisión temporal es hecha atrás, en la línea del pelo y la disección es sub-galeal supra-temporal facial. (8)

▪ MACS

Tonnard se dió cuenta que los pacientes que le consultaban deseando una ritidoplastia se estiraban la piel de la cara hacia arriba, por lo que ideó una técnica también conservadora para la elevación vertical del SMAS. Su nombre es la abreviación en inglés para Acceso Mínimo para Suspensión Craneal del SMAS (Minimal Access for Cranial Suspension)

Se emplea suturas en bolsa de tabaco en el SMAS estructuras y la almohadilla grasa malar con suspensión vertical (9,10)

Incisiones: La naturaleza vertical de la tracción requiere una incisión a lo largo de la parte anterior las patillas y la línea del pelo temporal anterior que se extiende hacia abajo justo en el borde tragal pasando por el pliegue pre-lobular, hasta el borde inferior del lóbulo de la oreja. El procedimiento puede ser realizado en combinación con platismoplastia en la línea media para mejorar los resultados en el cuello. Figura 24

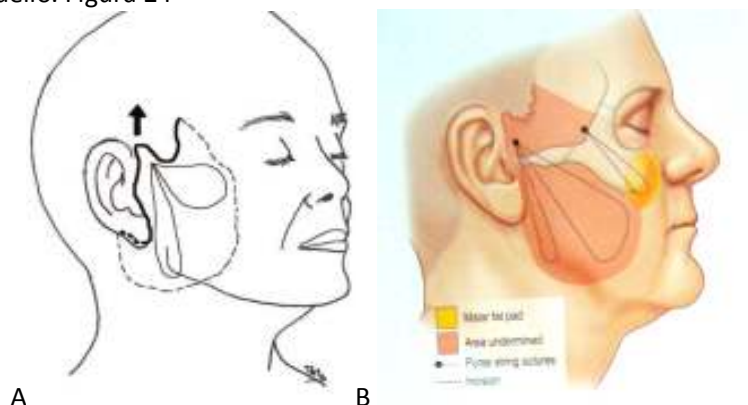


Figura 24. A la línea negra más marcada representa el sitio de la incisión y en línea discontinua se representa el sitio de disección subcutánea. B en Amarillo se representa el área de grasa malar a suspender y en naranja se representa el área de disección subcutánea.

Para la suspensión del SMAS se utilizan suturas de PDS 1-0 tipo bolsa de tabaco una en forma de "U" a posterior que busca suspender la región del platismo y otra en forma de "O" que busca suspender el cachete y comisura bucal. Figura 24

Existen dos tipos:

- MACS Simple, como se ha descrito previamente. Figura 25

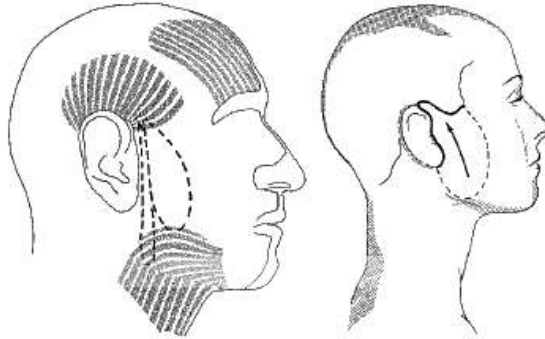


Figura 25 MACS Simple

- MACS Extendido : avanza a la mejilla para suspender verticalmente la bolsa grasa malar (figura 26)

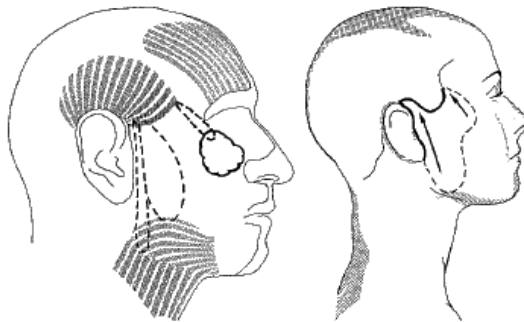


Figura 26 MACS Extendido

Puede aparecer exceso de piel por debajo de la lóbulo de la oreja, ya que no se continua la incisión hacia la región occipital, lo que puede requerir cervicoplastia posterior para corregir esta alteración. (9,10)

- **TÉCNICA QUIRÚRGICA DEL TRABAJO EN ESTUDIO**
- **INCISIONES EN PIEL:**

Se realiza una incisión vertical en la zona temporal a nivel de la porción más alta del hélix que se prolonga hacia arriba 2 cm., la cual se continúa por el surco pre auricular. Esta ubicación es muy importante, ya que es inmediatamente posterior al curso de los vasos temporales superficiales, lo que permitiría preservarlos y evitar con ello la isquemia y alopecia del área temporal

La incisión se realizó en la porción posterior del reborde tragal para evitar que la cicatriz fuera visible en la mayoría de los casos aunque en la técnica inicial y en algunos hombres se realizó una incisión pretragal. La incisión se continúa por el surco pre lobular y alrededor del lóbulo de la oreja hacia el surco retro auricular. Desde aquí se dirige hacia la región occipital curvándose al nivel del vértice de la fosa escafoidea, que generalmente es el sitio donde se cruza la línea de implantación del cabello con el borde posterior de la oreja de manera que la incisión queda oculta; para luego dirigirse caudalmente en el cuero cabelludo y paralelo a 1,5 cm de la línea de implantación del cabello por una distancia no mayor a 4 cm. Con ello se crea un colgajo más amplio que los que siguen un curso pretriquial, favoreciendo la irrigación de éste. (Figura 27).

Justo al girar desde el surco retro auricular hacia la región occipital se confecciona una pequeña Z plastia que permite disminuir el grado de tensión existente sobre el colgajo cutáneo retro auricular, evitando la formación de una cicatriz hipertrófica




Figura. 27. Esquema de las incisiones realizadas en piel.

- **DISECCIÓN SUBMENTAL LIPOSUCCIÓN DE CUELLO Y PLATISMOPLASTIA**

En el cuello se realiza una incisión de 2 cm. en el surco submental y se infiltra una solución de tumescencia (500 ml de suero más 0.5 ml de adrenalina en solución 1 mg por ml).

Se realiza lipoaspiración submental asistida por ultrasonido a través del plano supra platismal hasta el nivel del hioides hacia caudal y hacia lateral hasta 2 cm por delante del borde anterior del esternocleidomastoideo.

Con tijeras romas se disea el colgajo cutáneo a través del plano supraplatismal. Luego se reseca una banda anterior de platismo redundante en la línea media. Los bordes mediales del músculo platismo se aproximan con Ethibond 3-0 de anterior a posterior con puntos cruzados continuos y se devuelve de posterior a anterior con puntos continuos (platismorrafia)

Posteriormente se practican 2 incisiones en platismo, a nivel del hioides, paralelas al borde mandibular y que se prolongan 3 cm. Luego se sutura la piel, con Vicryl 5-0 subdérmico y se coloca un punto intradérmico continuo en piel con Prolene 5-0 (figura 28)



Figura 28. Fotografía A muestra la incisión submental y en esquema B se dibujan los puntos cruzados continuos del m. platismo y las incisiones en platismo a nivel del hioides, paralelas al reborde mandibular.

▪ DISECCIÓN FACIAL

En la cara se realiza una disección subcutánea para liberar los ligamentos óseo-cutáneos, que se prolonga 4 cm hacia anterior a partir de las incisiones, en la región temporal ésta va sobre la fascia temporo-parietal pasando por sobre los vasos temporales superficiales. Hacia anterior y a nivel pre auricular se continúa a 4 cm. de la incisión hasta el borde anterior de la glándula parótida. Caudalmente se prolonga 2 cm por debajo del ángulo mandibular y por delante del borde anterior del m. esternocleidomastoideo. En la región mastoidea se disea el área limitada por las incisiones en piel del surco retro auricular y cuero cabelludo.

▪ DISECCIÓN SUB-SMAS E IMBRICATURA

Se realiza la resección de una banda de SMAS de aproximadamente 3 x 0.5 cm, paralelo a surco naso geniano y se realiza una disección SUBSMAS para crear un colgajo corto de 2 cm.

Luego se realiza la imbricatura del SMAS que puede tener dependiendo de la técnica, puntos de tracción con vectores oblicuos de predominio vertical u horizontal.

Se recorta la piel sobrante, se colocan puntos subdérmicos con Vicryl 5-0 y se realiza el cierre de la incisión temporal y retro auricular de cuero cabelludo con sutura mecánica (grapas), se colocan drenes de Hemovac durante al menos 24 horas y se cierra la piel con sutura intradérmica (Prolene 5-0). Se coloca un vendaje con apósitos y Koban durante 4 horas. En la figura 3 se resume la técnica quirúrgica común en ambos grupos.

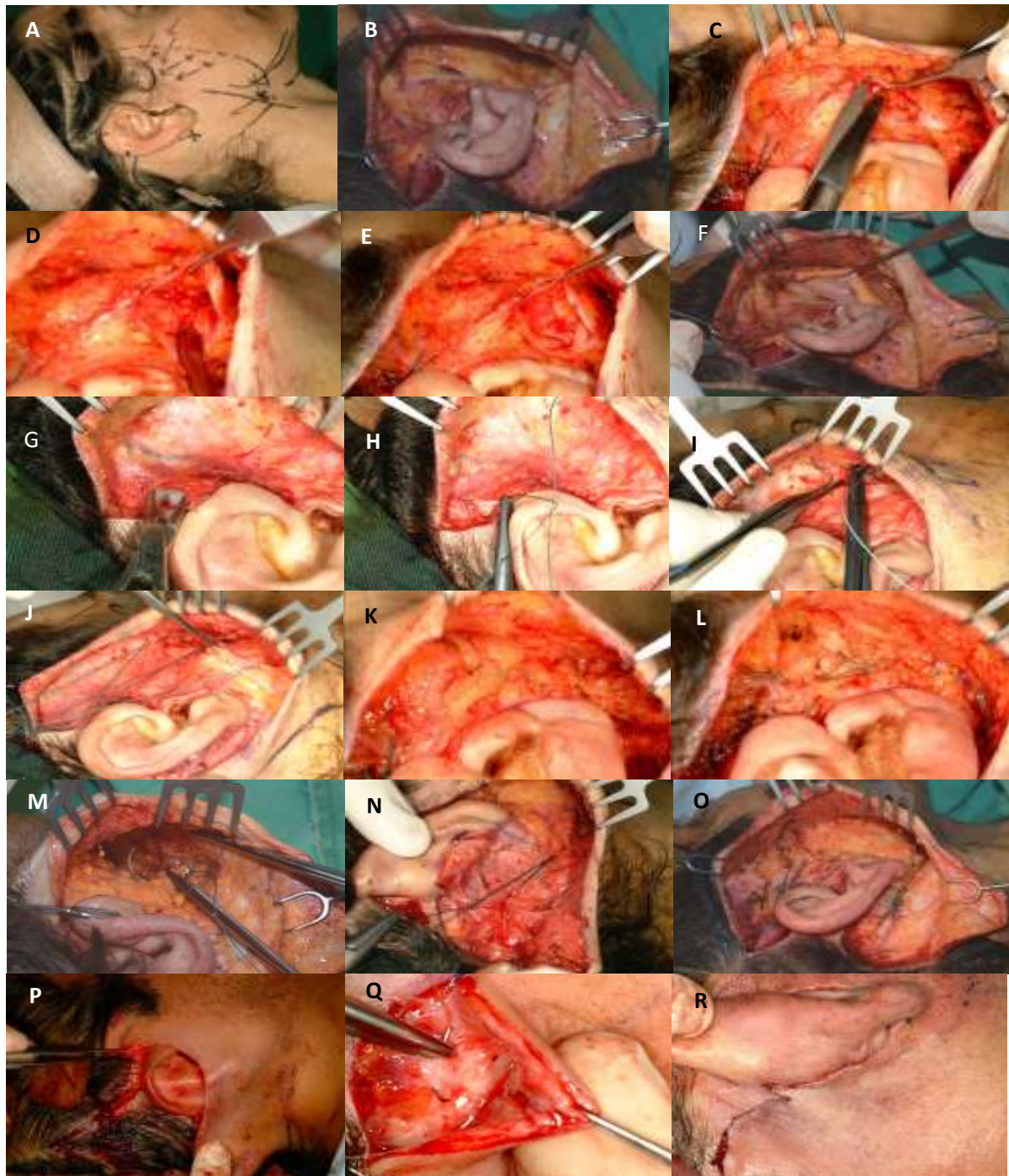


Figura 29 A Plan quirúrgico en piel B Colgajo cutáneo C, D, E, F disección de bolsillo SUB-SMAS G búsqueda de capa superficial de fascia temporal profunda H fijación de punto de suspensión a fascia temporal profunda I fijación de punto de suspensión a SMAS J 3 zonas de tracción de vectores de predominio vertical de craneal a caudal: zona malar, comisura bucal y zona del cachete. K y L Puntos de imbricación con vectores de predominio horizontal M y N Puntos de plicatura cervical O Ejemplo de puntos de cara y cuello P piel sobrante del colgajo cutáneo Q puntos subdérmicos para evitar espacios muertos muy grandes. R zetaplastia en region retroauricular. Archivo fotografico Dr Pedroza 2011.

▪ **TÉCNICA DE RITIDOPLASTIA FACIAL CON VECTORES OBLICUOS DE PREDOMINIO VERTICAL Y PLICATURA DEL CUELLO CON PUNTOS EN ZONAS ESPECÍFICAS**

Los puntos de suspensión del SMAS se colocan con suturas de Ethibond 2-0. anclados a la fascia temporal profunda a 1 cm por encima de la unión del hélix con la región temporal y que vienen desde la región del cachete, la comisura de la boca y la región malar.

Para el tratamiento del cuello se realiza la plicatura del SMAS cervical fijándole a mastoides con puntos de Ethibond 2-0 (dos en total) y que vienen desde el platismo a 1 cm por debajo del ángulo de la mandíbula y otro por debajo de éste y anterior al borde del m. esternocleidomastoideo (44)

▪ **TÉCNICA DE RITIDOPLASTIA FACIAL CON VECTORES OBLICUOS DE PREDOMINIO HORIZONTAL Y PLICATURA DEL CUELLO CON PUNTOS EN ZONAS ALEATORIAS**

Las diferencias con la técnica anterior son:

1. Una vez hecha la resección del SMAS se realizan puntos de imbricatura con Ethibond 2-0 pero esta vez con vectores predominantemente horizontales que se fijan al tejido conectivo preauricular
2. Para la tracción del platismo no se colocan puntos en zonas específicas como en la técnica anterior

En la figura 30 se resumen las variaciones a la técnica quirúrgica para la cara, donde la imbricatura se realiza con vectores oblicuos de predominio vertical mediante puntos de suspensión a fascia temporal profunda o con vectores oblicuos de predominio horizontal mediante puntos de imbricatura a los tejidos conectivos pre auriculares.

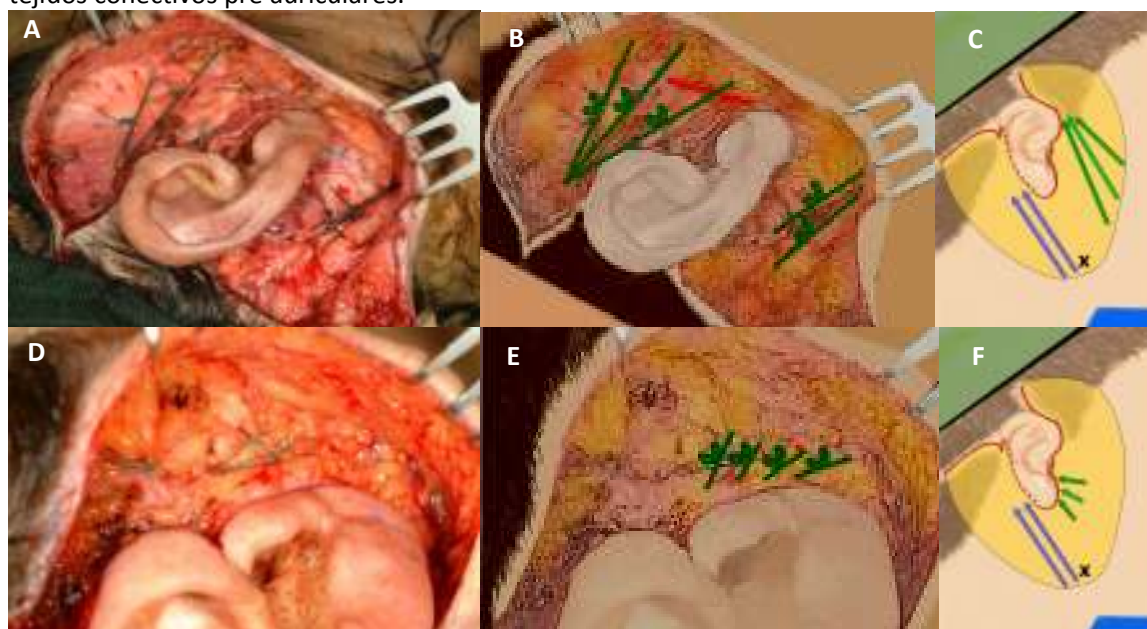


Figura 30. A y B Puntos de suspensión a fascia temporal profunda cuyos vectores (C) son oblicuos de predominio vertical (flecha verde). En el esquema se muestran los puntos de plicatura cervical (flecha azul). D y E puntos de suspensión a tejidos preauriculares con vectores(F)oblicuos predominantemente horizontales (flecha verde). En el esquema se muestran los puntos de plicatura cervical (flecha azul).

▪ **HIPÓTESIS**

En ritidoplastia, la técnica de imbricatura del SMAS con vectores de tracción oblicuos de predominio vertical junto con los puntos de plicatura del músculo platisma en el cuello puestos en zonas específicas pueden ofrecer mejores resultados estéticos que la técnica de imbricatura del SMAS con vectores de tracción oblicuos de predominio horizontal asociados a puntos de plicatura en el músculo platisma puestos aleatoriamente.

▪ **OBJETIVOS**

▪ **OBJETIVO GENERAL:**

Analizar los resultados estéticos de la técnica de imbricatura del SMAS con vectores de tracción oblicuos predominantemente horizontales con puntos anclados a los ligamentos parótido-cutáneos preauriculares (ver figura 11) versus la técnica de imbricatura del SMAS con vectores de tracción oblicuos predominantemente verticales, con puntos anclados a fascia temporal profunda. De esta forma se evaluará que vectores de suspensión del SMAS ofrecen un mejor resultado estético.

▪ **OBJETIVOS ESPECÍFICOS**

- En la cara, evaluar los resultados estéticos que ofrece la técnica de suspensión del SMAS con vectores oblicuos predominantemente verticales.
- En la cara, evaluar los resultados estéticos que ofrece la técnica de imbricatura del SMAS, que tiene vectores oblicuos predominantemente horizontales.
- Comparar los resultados de ambas técnicas
- En el cuello, evaluar los resultados estéticos que ofrece la técnica de plicatura del platisma hacia mastoides con puntos puestos en zonas específicas
- En el cuello, evaluar los resultados estéticos que ofrece la técnica de plicatura del platisma hacia mastoides con puntos puestos en zonas aleatorias
- Comparar los resultados de ambas técnicas
- Evaluar si la tasa de secuelas post quirúrgicas varía entre ambas técnicas

▪ **METODOLOGÍA**

▪ **ENFOQUE METODOLÓGICO DE LA INVESTIGACIÓN**

El enfoque de esta investigación es de tipo analítico y descriptivo

▪ **TIPO DE ESTUDIO**

Estudio retrospectivo, descriptivo, comparativo, ciego, randomizado

▪ **POBLACIÓN**

Pacientes que consultan en Clínica La Font de la ciudad de Bogotá con la intención de someterse a un procedimiento de ritidoplastia cervicofacial

▪ **DISEÑO MUESTRAL**

A partir de la población de estudio previamente definida, se decide tomar una muestra de modo que a través de la comparación de dos grupos de casos, se puedan responder las preguntas de esta investigación, para ello se crea un grupo muestral que cumple los siguientes criterios de inclusión y exclusión:

▪ **CRITERIOS DE INCLUSIÓN**

- Pacientes con fotografías en visión frontal, laterales y oblicua; preoperatorias y post operatorias.
- Pacientes con un seguimiento clínico y fotográfico de al menos tres meses

▪ **CRITERIOS DE EXCLUSIÓN**

- Pacientes con cirugía de aumento de sus pliegues melo-labiales
- Pacientes a los que se les sometió a laser resurfacing o peeling químico al mismo tiempo que el procedimiento quirúrgico
- Pacientes con inadecuado estudio fotográfico

▪ **DESCRIPCIÓN DE VARIABLES**

▪ **VARIABLES INDEPENDIENTES**

Técnica de ritidoplastia con imbricatura del SMAS cuyos vectores de tracción son oblicuos de predominio verticales y con plicatura del músculo platisma hacia mastoides cuyos puntos son colocados en áreas específicas

Técnica de ritidoplastia con imbricatura del SMAS cuyos vectores de tracción son oblicuos de predominio horizontales y con plicatura del músculo platisma hacia mastoides cuyos puntos son colocados en forma aleatoria.

▪ **VARIABLES DEPENDIENTES**

También se tabularán la edad, sexo y período de seguimiento de cada paciente

Se proveerá a los revisores de las fotografías de los pacientes, de una escala de evaluación que medirá los siguientes variables:

- Eminencia malar: mejoría en la distribución de los tejidos blandos
- Pliegue melolabial: grado de disminución
- Mandíbula: grado de disminución de los cachetes caídos
- Cuello: grado de mejoría en aspecto de la piel y de bandas platismales
- Ángulo cérvico-mental: grado de mejoría

TABLA DE VARIABLES

VARIABLES	TIPO DE NIVEL	NIVEL DE MEDICIÓN	INDICADOR
VARIABLES EPIDEMIOLÓGICAS			
Edad	Cuantitativo	Razón	Número de años
Sexo	Cualitativo	Nominal	Femenino Masculino
Seguimiento clínico y fotográfico	Cuantitativo	Razón	Número de días
TÉCNICA QUIRÚRGICA REALIZADA			
Imbricatura del SMAS con vectores de tracción de predominio vertical y puntos de plicatura del músculo platisma a mastoides puestos en áreas específicas	Cualitativo	Nominal	Si No
Imbricatura del SMAS con vectores de tracción de predominio horizontal y puntos de plicatura del músculo platisma a mastoides puestos en forma aleatoria	Cualitativo	Nominal	Si No
Incisión post tragal	Cualitativo	Nominal	Si No
Incisión pretragal	Cualitativo	Nominal	Si No
RESULTADOS			
RESULTADOS EN LA CARA			
Mejoría en la distribución de tejidos blandos malares	Cuantitativo	Ordinal continuo	Escala visual análoga de 1 a 7, siendo: 1 = no mejoría 7 = mejoría excelente
Disminución del pliegue melolabial	Cuantitativo	Ordinal continuo	Escala visual análoga de 1 a 7, siendo: 1 = no mejoría 7 = mejoría excelente
Mejoría de los cachetes caídos	Cuantitativo	Ordinal continuo	Escala visual análoga de 1 a 7, siendo: 1 = no mejoría 7 = mejoría excelente

TABLA DE VARIABLES

VARIABLE	TIPO DE NIVEL	NIVEL DE MEDICIÓN	INDICADOR
RESULTADOS EN CUELLO			
Mejoría en el aspecto de la piel y bandas platismales del cuello	Cuantitativo	Ordinal continuo	Escala visual análoga de 1 a 7, siendo: 1 = no mejoría 7 = mejoría excelente
Mejoría en el ángulo cervicomenta	Cuantitativo	Ordinal continuo	Escala visual análoga de 1 a 7, siendo: 1 = no mejoría 7 = mejoría excelente
RESULTADOS ESTÉTICOS POST QUIRÚRGICOS NO DESEADOS			
Cicatriz visible	Cualitativo	Nominal	Si no
Alteración en la implantación del pelo	Cualitativo	Nominal	Si no
Alteración en la implantación del lóbulo de la oreja	Cualitativo	Nominal	Si no
Alteraciones del trago	Cualitativo	Nominal	Si no

■ TÉCNICAS DE RECOLECCIÓN DE INFORMACIÓN

■ FUENTE E INSTRUMENTO DE RECOLECCIÓN DE LA INFORMACIÓN

Se realizó la recolección de datos a partir de los registros de pacientes sometidos a ritidoplastia cervicofacial que se encuentran en el departamento de sistemas computacionales de Clínica La Font. A partir de ésta fuente, se recolectaron las historias clínicas y los registros fotográficos digitales de cada paciente desde el programa Mirror Suite de Clínica La Font.

■ PROCESO DE OBTENCIÓN DE LA INFORMACIÓN

Los encargados de recolectar la información fueron los residentes de programa de especialidad en Cirugía Plástica Facial de la Universidad CES, quienes a partir de las historias clínicas obtuvieron datos epidemiológicos como edad, sexo, tipo de cirugía efectuada, fecha de la cirugía y días de seguimiento clínico post quirúrgico. A partir del programa computacional para medición gráfica y archivo de fotografías de los pacientes, se obtuvo los registros fotográficos pre y post quirúrgicos de las caras de los pacientes. Se evaluaron los resultados con un seguimiento mínimo de tres meses, mediante la observación de estudios fotográfico en diferentes proyecciones (frente, laterales y oblicua) que fueron randomizadas respecto a la técnica y el tiempo en que se realizó la cirugía. Tres cirujanos plásticos faciales externos e imparciales, ciegos con respecto a la técnica quirúrgica utilizada evaluaron los

resultados estéticos analizando las fotografías. Para evaluar el grado de mejoría estética en la cara y el cuello se utilizó una escala visual análoga del grado de mejoría obtenido, del 1 al 7 descrita por Adamson P (45), Siendo el 1 ausencia de mejoría y 7 el mejor resultado (figura 31). Los promedios de los puntajes para ambas técnicas quirúrgicas fueron comparados con el test de T para dos muestras independientes.

Eminencia malar: grado de mejoría en la distribución de los tejidos blandos						
1	2	3	4	5	6	7
No mejoría		moderada	mejoría		mejoría	excelente
Pliegue Melolabial: grado de mejoría						
1	2	3	4	5	6	7
No mejoría		moderada	mejoría		mejoría	excelente
Mandíbula: grado de mejoría en los cachetes caídos						
1	2	3	4	5	6	7
No mejoría		moderada	mejoría		mejoría	excelente
Cuello: grado de mejoría en la piel y bandas platismales						
1	2	3	4	5	6	7
No mejoría		moderada	mejoría		mejoría	excelente
Ángulo cervicomental: grado de mejoría						
1	2	3	4	5	6	7
No mejoría		moderada	mejoría		mejoría	excelente

Figura 31. Escala visual análoga para clasificación de grado de mejoría de acuerdo al parámetro estético a mejorar, siendo 1 la ausencia de mejoría y 7 una mejoría excelente

Se analizaron los resultados estéticos post quirúrgicos no deseados registrando áreas de alopecia, cambios en la línea de implantación del cabello, presencia de cicatrices visibles, alteraciones en la implantación del lóbulo de la oreja y alteraciones del trago. La comparación ente los resultados estéticos post quirúrgicos no deseados se realizó mediante el test de Chi cuadrado de Pearson.

▪ CONTROL DE ERRORES Y SESGOS

Para evitar errores y sesgos, la técnica quirúrgica a comparar es muy similar, es decir en ambos grupos de estudio se realizó ritidoplastia con imbricatura facial y plicatura cervical. La única diferencia entre ambos grupos fue que los vectores faciales de tracción del SMAS y que los puntos de tracción del platismo eran diferentes. La intervención quirúrgica fue realizada en todos los pacientes por el mismo cirujano.

Además, ambos grupos en estudio fueron comparables en edad, sexo, seguimiento promedio clínico y fotográfico.

Ya se ha mencionado que el análisis de los resultados se realizó por tres cirujanos plásticos faciales externos, a los cuales se les presentó la serie de fotografías pre y post operatorias que fueron randomizadas con respecto a la técnica quirúrgica y dichos evaluadores estuvieron ciegos respecto del procedimiento quirúrgico realizado al momento de evaluar los resultados estéticos en cada paciente. Cada cirujano plástico facial externo fue informado que su evaluación sería anónima.

▪ TÉCNICAS DE PROCESAMIENTO Y ANÁLISIS DE DATOS

Los datos obtenidos fueron inicialmente registrados en una hoja de registro electrónico (programa Microsoft Excel) y luego dichos datos fueron trasladados a una hoja de registro electrónico del programa PASW Statistics versión 18.0 a partir del cual se obtuvieron los datos para el análisis descriptivo e interpretativo de los resultados.

ANÁLISIS DESCRIPTIVO DE LA INFORMACIÓN

Se describió y sistematizó las variables que mejor describieran la muestra en estudio a fin de luego evaluar si ambos grupos eran comparables. Se registraron los promedios, porcentajes y rangos de las variables descriptivas de cada grupo.

ANÁLISIS INTERPRETATIVO DE LA INFORMACIÓN:

Se organizó e interpretó los datos sistematizados para cada paciente y para ambos grupos de estudio. Al procesar la información del grado de mejoría de los pacientes de acuerdo a la escala visual análoga, se obtuvieron las medias de los evaluadores para cada parámetro estético en la cara y en el cuello y se compararon de acuerdo a un test de T para medias de variables independientes.

Los resultados post quirúrgicos no deseados fueron comparados de acuerdo al tipo de vector utilizado y al tipo de incisión en la región tragal mediante el test de Chi-cuadrado de Pearson.

Se estableció un nivel de confianza de un 95% para el análisis de los datos, es decir se consideraron diferencias estadísticamente significativas entre los grupos de estudio con valores $p < 0.01$.

• CONSIDERACIONES ÉTICAS

Los pacientes del presente estudio firmaron un consentimiento informado donde autorizaron el uso de los datos correspondiente a su historia clínica y fotografías para ser parte del análisis aquí realizado.

Como autores de esta tesis nos comprometemos a mantener el secreto profesional y la confidencialidad con toda la información obtenida tanto a partir de los registros de los pacientes como de la información entregada por los evaluadores que colaboraron en este estudio.

El principal objetivo de esta investigación al margen del trabajo mismo es colaborar en el desarrollo y progreso de la Cirugía Plástica Facial.

▪ RESULTADOS

▪ ESTADÍSTICA DESCRIPTIVA

Se analizaron 107 pacientes de los cuales 53 casos fueron intervenidos quirúrgicamente utilizando puntos de tracción sobre el SMAS con vectores oblicuos de predominio vertical anclados a la fascia temporal profunda y 54 casos usando la técnica de imbricatura del SMAS con suturas oblicuas de predominio horizontal

Ambos grupos de estudio presentaban una distribución por edad, sexo y seguimiento clínico similares, tal como se observa en la tabla 1

	Vectores de predominio Vertical	Vectores de predominio Horizontal
Número de pacientes	53 (49.5%)	54 (50.5%)
Edad promedio(años)	55.2 (rango 34-78)	53.6 (rango 37-75)
Sexo	11H-42M(20.8%-79.2%)	9H-45M(16.7%-83.3%)
Seguimiento promedio	149.3 días (rango 80-419 días)	170.7 días (rango 88-395 días)

Tabla 1 H = hombre M = mujer

- **RESULTADOS EN CARA** En la cara, la utilización de vectores de predominio vertical evidencia mejores resultados estéticos que el uso de vectores de predominio horizontal, específicamente en parámetros como mejoría en la distribución de los tejidos blandos malar(es) (medias de 5.43 +-SE 0.09 v/s 4.26+-SE 0.12), en la mejoría en el pliegue melolabial (5.48+-SE 0.09 v/s 4.33+-SE 0.11)y en la mejoría en los cachetes caídos (5.7+- SE 0.09 v/s 4.83 +- SE 0.12

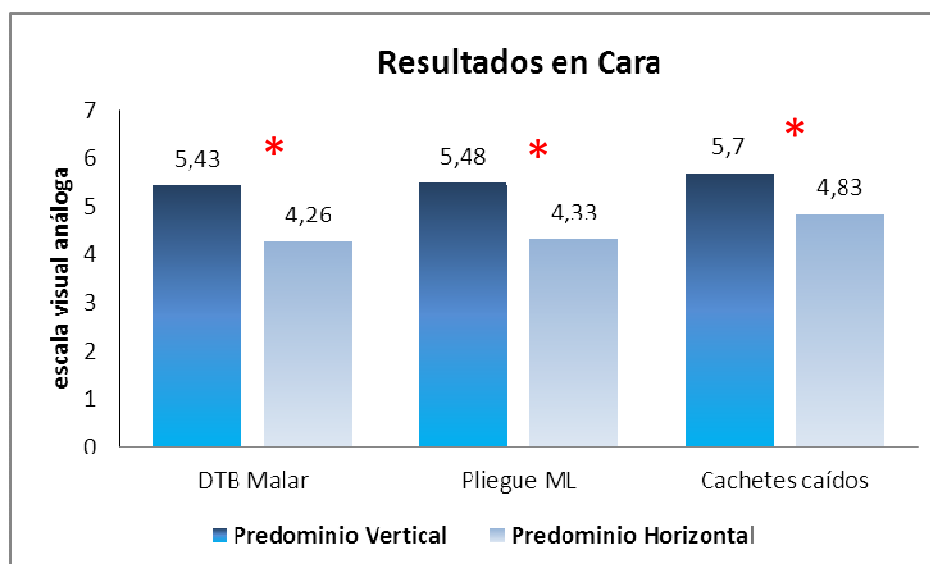


Gráfico 1. Resultados en cara (*=diferencias estadísticamente significativas con $p < 0.001$, grado de confianza 95%, Test de T para variables independientes para igualdad de las medias)

■ RESULTADOS EN EL CUELLO

En el cuello, se obtuvo las mayores puntuaciones de mejoría estética para ambos grupos, sin embargo no se observaron diferencias estadísticamente significativas entre el uso de puntos de plicatura en zonas específicas del platismo versus aleatorias.

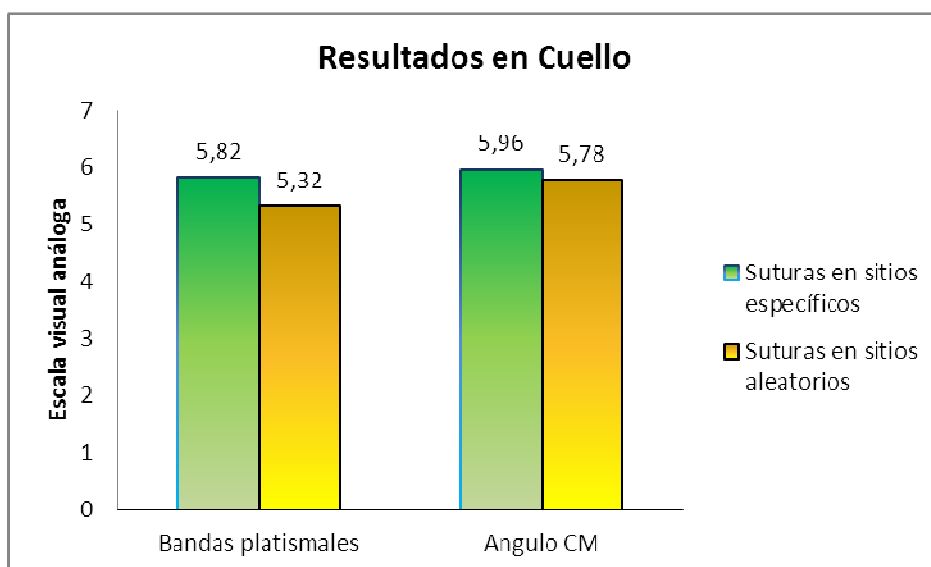


Gráfico 2. Resultados en cuello, no se obtuvieron diferencias estadísticamente significativas CM= ángulo cérvico-mental. Test de T para variables independientes para igualdad de las medias, con grado de confianza 95 %

■ RESULTADOS ESTÉTICOS POSTQUIRÚRGICOS NO DESEADOS

Cicatriz visible: un 6.5% (7 pacientes de 107) presentaron cicatriz visible. Dentro del grupo de vector de predominio horizontal un 1.8% (1 de 54 pacientes) presentaron cicatriz visible versus un 11.3% (6 de 53 pacientes) en el grupo vertical. Estas diferencias no fueron estadísticamente significativas $p=0.05$ Gráfico 3. Se analizó el número de pacientes con cicatriz visible según la incisión si es pre o post-tragal. De los pacientes con incisión pre-tragal, un 13% (6 de 46 pacientes) presentaron cicatriz visible y de los pacientes con incisión post tragal, el 1.6% (1 de 61 pacientes) presentaron cicatriz visible (Test de Chi-cuadrado con $p=0.018$) Gráfico 4

Alteración en la implantación del cabello: un 8% (9 de 107 pacientes) presentaron alteración en la implantación del cabello. Dentro del grupo de vectores de predominio horizontal un 11.1% (6 de 54 pacientes) presentaron esta secuela versus un 5.6 % (3 de 53 pacientes) en el grupo con vectores de tracción de predominio vertical. Estas diferencias no fueron estadísticamente significativas $p=0.28$ (Test de Chi-cuadrado)

Alteraciones en la implantación lóbulo de la oreja: un 5.6% (6 de 107 pacientes) presentaron alteración en la implantación del lóbulo auricular. Dentro del grupo de vectores de suspensión de

predominio horizontal un 1.8% (1 de 54 pacientes) presentaron esta anomalía versus un 9.4 % (5 de 53 pacientes) en el grupo de predominio vertical. Estas diferencias no fueron estadísticamente significativas. $p=0.09$ (Test de Chi-cuadrado)

Alteraciones del trago: consideramos alteraciones del trago cuando existe anomalías en la posición, en que por lo general su borde libre tiende a desplazarse hacia la parte anterior dando una imagen de aplanamiento en la fotografía en vista lateral. También se registraron alteraciones de su forma.

El 40.1% (43 de 107 pacientes) presentaron alteraciones tragales. Ésta fue la secuela post quirúrgica más frecuente de los pacientes en estudio.

Dentro del grupo de vectores de predominio horizontal un 29.6% (16 de 54 pacientes) versus un 50.9 % (26 de 53 pacientes) en el grupo de predominio vertical. Estas diferencias no fueron estadísticamente significativas con un $P=0.02$. Gráfico 3 (Test de Chi-cuadrado)

Se analizó el número de pacientes con alteración en el trago según si la incisión es pre o post tragal. De los pacientes con incisión pretragal, un 21.7% (10 de 46 pacientes) presentaron alteración en el trago y de los pacientes con incisión post tragal, el 54.09% (33 de 61 pacientes) presentaron alteraciones en el trago, diferencias que fueron estadísticamente significativas Test de Chi-cuadrado de Pearson con $p=0.001$ Gráfico 4

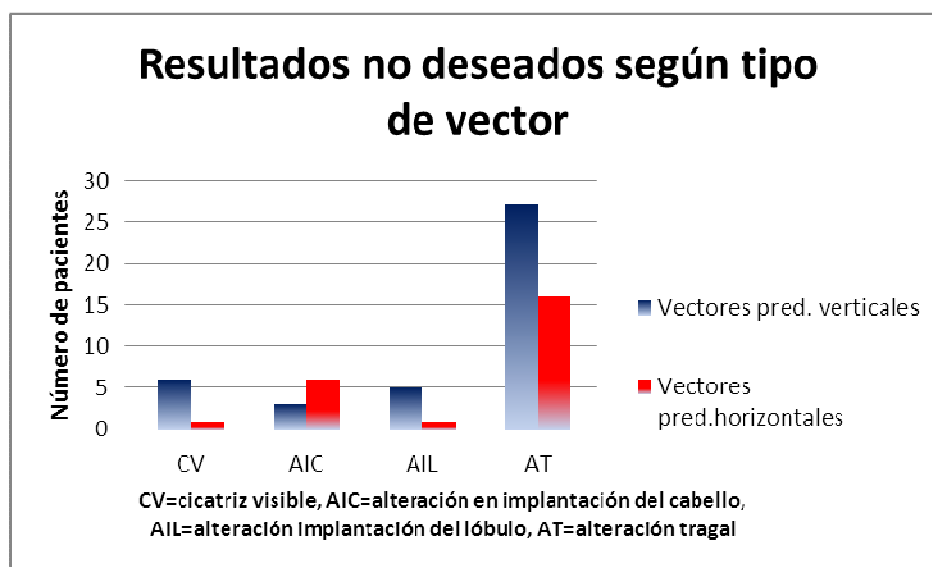


Gráfico 3. Resultados post quirúrgicos no deseados según el tipo de vector de suspensión del SMAS

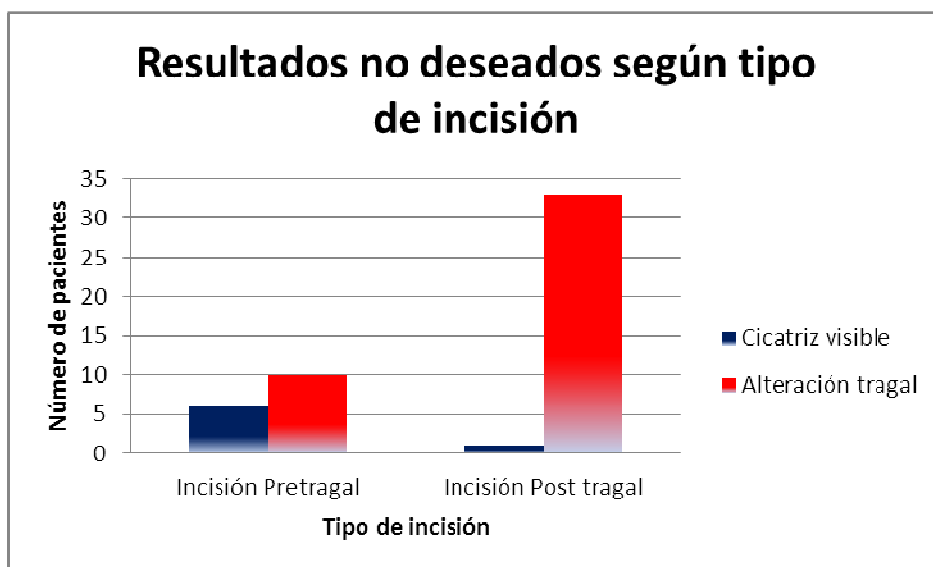
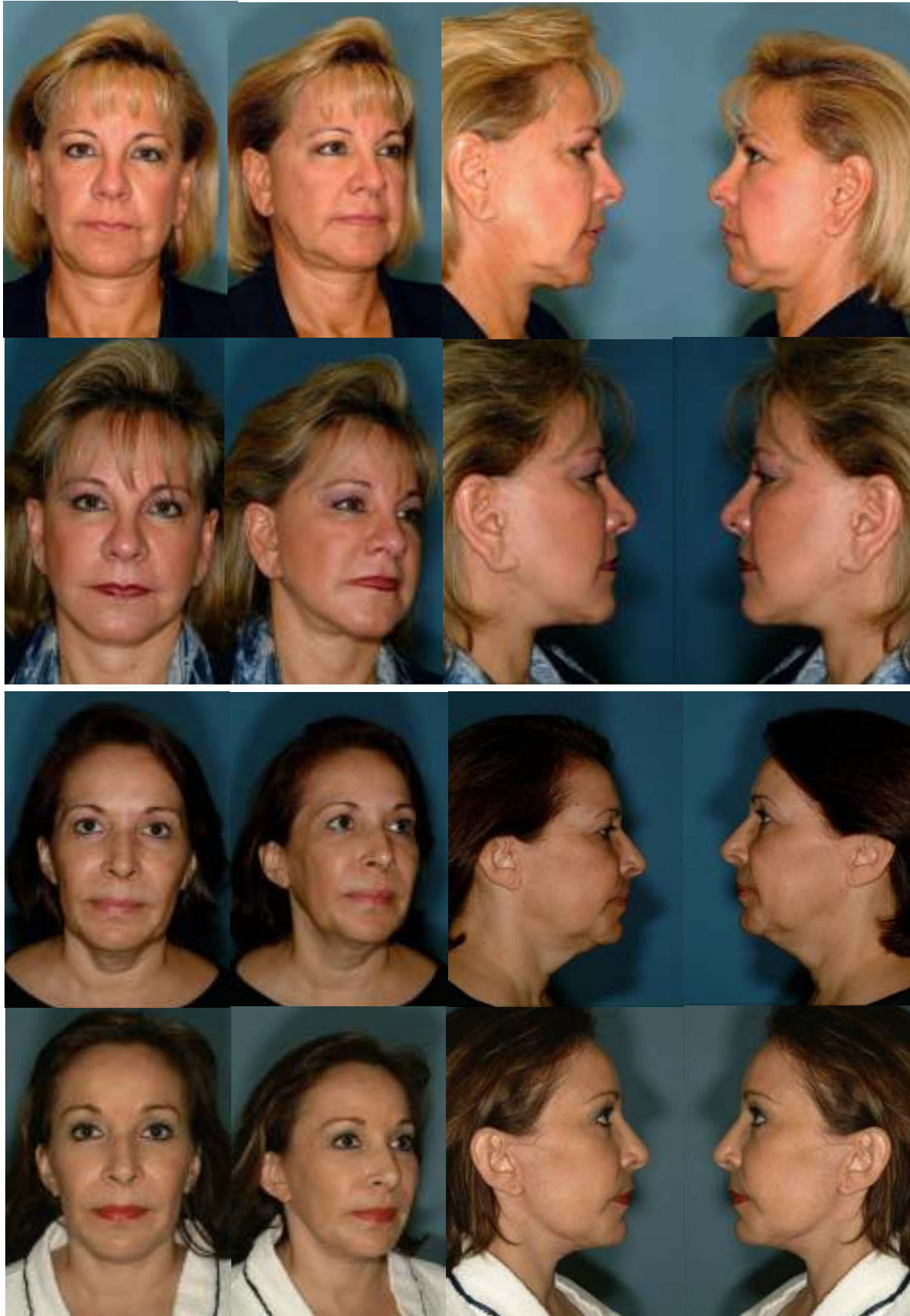
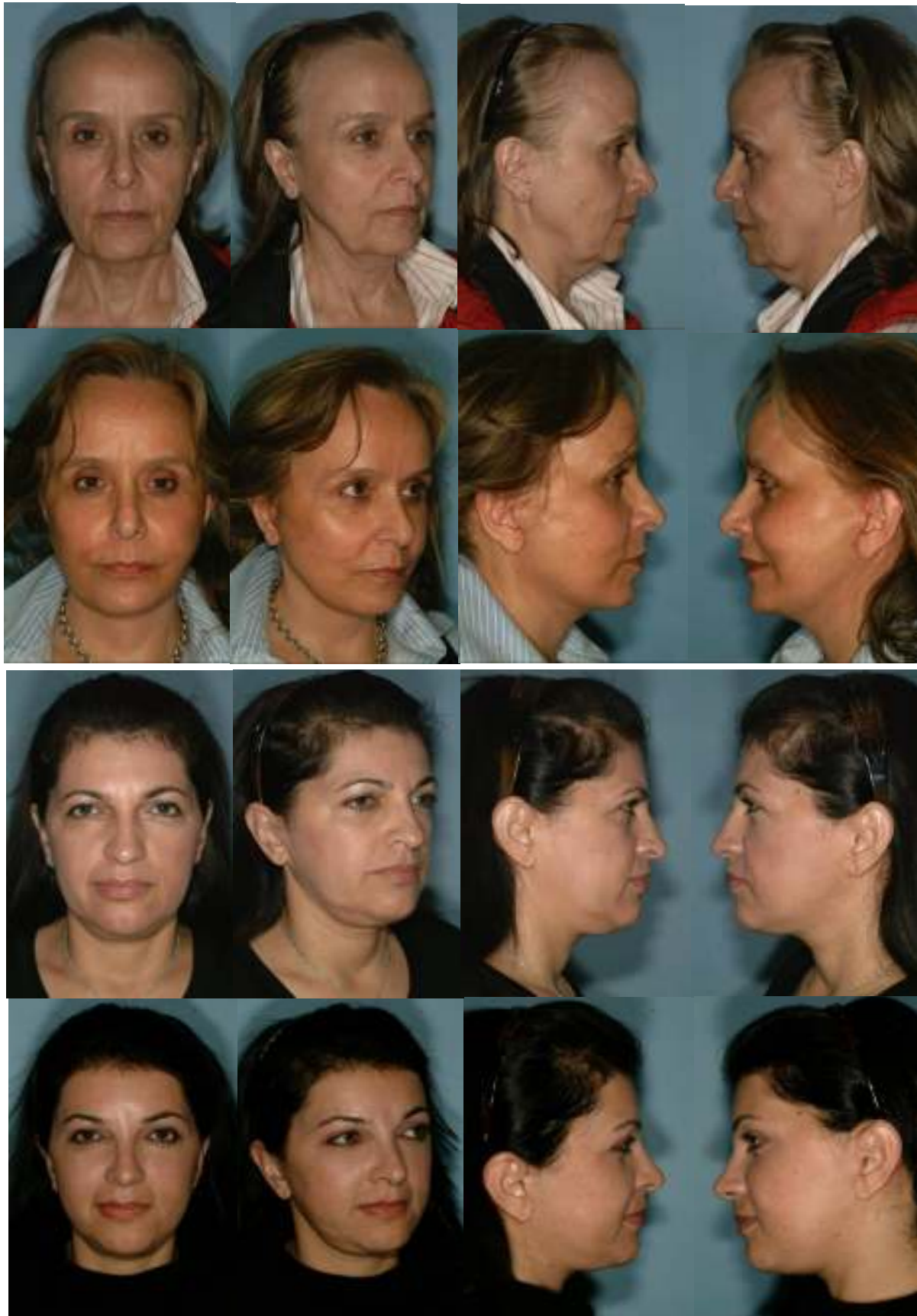
Gráfico 4. Resultados post quirúrgicos no deseados según el tipo de incisión en región del trago

Resultados de técnica con vectores oblicuos de predominio horizontal y puntos aleatorios en cuello, pre y post-quirúrgicas



Resultados de técnica con vectores oblicuos de predominio vertical y puntos específicos en cuello, pre y post-quirúrgicas



■ CONCLUSIONES

En cara, la técnica con vectores de predominio vertical evidenció mejores resultados estéticos que la técnica con vectores de predominio horizontal, mejorando la distribución de los tejidos blandos de la eminencia malar, pliegue melolabial y cachetes caídos. Estas diferencias fueron estadísticamente significativas.

Los resultados estéticos más favorables fueron obtenidos en el cuello, tanto para la corrección de las bandas platismales como para la definición del ángulo cérvico-mental, sin haber una diferencia estadística significativa entre la colocación específica o aleatoria de los puntos de plicatura del platisma.

La secuela postquirúrgica más común encontrada en esta serie de pacientes sometidos a ritidoplastia, fue la alteración de la forma o posición del trago. Ella no depende del tipo de vectores utilizados en la tracción del SMAS, sino del tipo de incisión que se realiza en la zona del trago, ya sea ésta pre o post tragal

■ DISCUSIÓN

Las hipótesis que podrían explicar las diferencias en los resultados obtenidos entre cara y cuello, son que las técnicas quirúrgicas utilizadas para tracción del SMAS y el platisma son diferentes (imbricatura vs plicatura respectivamente) Los vectores de tracción del SMAS se realizan de manera independiente de los vectores de tracción del músculo platisma, sin embargo este supuesto no ofrece una explicación absoluta ya que estos pueden verse influenciados por continuidad anatómica existente entre el SMAS y el platisma.

Los mejores cambios estéticos obtenidos ocurrieron en el cuello. Creemos que ello se debe a la combinación de técnicas quirúrgicas como liposucción submental más disección amplia del colgajo subcutáneo que comunica las regiones del cuello con mastoides, resección de una banda de platisma, platismorrafia y plicatura del platisma hacia la mastoides.

En relación a los cambios estéticos producidos en la cara, los mejores resultados de los vectores de predominio vertical por sobre los vectores de predominio horizontal se pueden deber a:

1. En el proceso de envejecimiento se produce un descenso de los tejidos blandos de la cara influenciado por los efectos de la fuerza gravitatoria. La dirección de tensión del SMAS en la técnica con vectores de predominio vertical revertiría mejor ese proceso ya que este vector llevaría una dirección opuesta (anti gravitacional).
2. La técnica con vectores de predominio vertical permitiría elevar mejor los tejidos blandos de la eminencia malar lo que probablemente explica los mejores resultados en el tercio medio facial y mejoría en el pliegue nasolabial.
3. La disección sub-SMAS de aproximadamente 2 cm permite una adecuada elevación de los tejidos del cachete. Pensamos que con vectores de tracción vertical, la distancia para la elevación del colgajo de SMAS es mayor que la que ofrecen los vectores de predominio

horizontal que son fijados a los tejidos conectivos pre auriculares, ya que pueden ser anclados a la fascia temporal profunda.

Elegimos una técnica con colgajo de SMAS corto. Creemos que el realizar una técnica conservadora tiene ventajas, ya que permite conservar mejor la expresión facial del paciente y existe evidencia de que las técnicas de disección limitadas del plano sub SMAS tienen resultados comparables con las técnicas de SMAS extendido y plano profundo a 6 y 12 meses, por lo tanto el incremento en los riesgos quirúrgicos, morbilidad y convalecencia asociado con los procedimientos más extensivos, no parecen estar justificados en un paciente promedio (46)

La alteración en la forma y posición del trago fue la secuela post-quirúrgica más frecuente, y ello está relacionado con el tipo de incisión en dicha zona, ya que al realizarla de manera post-tragal se evidencian más alteraciones que una incisión pre-tragal. Esto se podría deber a la retracción de la piel que provocaría el desplazamiento del borde libre del trago hacia la parte anterior, fenómeno que no se observa con la incisión pre-tragal por encontrarse alejada del borde libre del trago.

■ BIBLIOGRAFÍA

1. Hamra ST. "The deep-plane rhytidectomy". *Plast Reconstr Surg.* 1990 Jul;86(1):53-61; discussion 62-3.
2. Hamra ST. "Composite rhytidectomy". *Plast Reconstr Surg.* 1992;90:1.
3. TJ Baker , Gordon HL, "Surgical rejuvenation of the face" 1ra edition, Mosby 1986; 101-244
4. Baker TJ, Gordon HL Stuzin JM. "Surgical rejuvenation of the face", 2^{da} edition St. Louis Mosby 1996 pp 254-267
5. Webster RC , Smith RC , Papsidero MJ et al, 1982 "Comparison of SMAS plication with SMAS imbrication face lifting" *Laryngoscope* 92:901
6. Webster RC, Davidson TM, Smith RC, et al. 1976 "Conservative facelift surgery" *Archives of otolaryngology* 102:657
7. R Webster, W Beeson and G Mc Collough, "Faceliift in Aesthetic Surgery of the aging face" edit Mosby 1986; 71-128
8. McCollough E G et al, The "Midface-Lift" as a Misnomer for Correctly Identifying Procedures Designed to Lift and Rejuvenate the Cheeks and Malar Regions of the Face. *Arch Facial Plast Surg.* 2009;11(4):257-262
9. Patrick Tonnard "Minimal Access Cranial Suspension Lift: A Modified S-Lift" *Plast. Reconstr. Surg.* 109: 2074-86, 2002
10. Alexis Verpaele, " Lower Third of the Face: Indications and Limitations of the Minimal Access Cranial Suspension Lift" *Clin. Plastic Surg* 35 (2008) 645–659
11. Bryan C. Mendelson, "Surgery of the Superficial Musculoaponeurotic System: Principles of Release, Vectors, and Fixation *Plastic And Reconstructive Surgery*", May 2001 Vol. 107, No. 6:1545-52
12. Cárdenas-Camarena L, González LE. Multiple, combined plications of the SMAS-platysma complex: breaking down the face-aging vectors. *Plast Reconstr Surg.* 1999 Sep;104(4):1093-100
13. Graf R, Groth AK, Pace D, Neto LG. Facial rejuvenation with SMASectomy and FAME using vertical vectors. *Aesthetic Plast Surg.* 2008 Jul;32(4):585-92
14. Cornette de Saint-Cyr B, Garey LJ, Maillard GF, Aharoni C. The vertical midface lift. An improved procedure. *J Plast Reconstr Aesthet Surg.* 2007;60(12):1277-86.
15. Desio E, Revelli V, Pedroza F "Análisis retrospectivo de la técnica de ritidoplastia durante 7 años 2001-2008. Tesis de postulación al título de especialista en cirugía plástica facial
16. Hollander E von (1932) "Plastische (Kosmetische) Opertion: kritische Darstilung ihres gegenwaertigen Sandes".In: Klemperer G, Klemperer F (eds) *Neue Deutsche Klinik*, Urban & Schwarzenberg
17. P. Santoni-Rugiu-P., J. Sykes "A History of Plastic Surgery" Springer-Verlag Berlin Heidelberg 2007;21-32
18. Miller CC (1906) the excision of bag like folds of skin from the region about the eyes. *The Medical Brief*, St Louis 34:648
19. Passot R (1919) "La chirurgie esthetique des rides du visage". *Presse Med* 27:258
20. Passot R II: "La correction chirurgicale des rides du visage" *Bull Acad Natl Med* 1919 ;82: 1120
21. Bettman AG (1920) "Plastic and cosmetic surgery of the face". *Northwest Med J* 19:205

22. Joseph J "Plastic operation on protruding cheek". *Dtsch Med Wochenschr* 1921 (47):287
23. Stephenson KL "The history of blepharoplasty for blepharocalasis". *Aesthetic Plast Surg* 1977; 1:177
24. Adamson PA, Moran ML, "Historical trends in surgery for the aging face" *Facial Plast. Surg.* 1993;9(2):133-42
25. Skoog T "Principella sypunkter pa tekniken vid face lifting". Fifth Meeting of the Swedish Association for Plastic Surgery, Stockholm (1972)
26. Mitz V, Peyronie M The superficial muscolaponeurotic system (SMAS) in the parotid and cheek area. *Plast Reconstr Surg* 1976; 58:80
27. Teimourian B (1983) Face and neck suction assisted lipectomy associated with rhytidectomy. *Plast Reconstr Surg* 72:627
28. Psillakis JM, Subperiosteal approach as an improved concept for correction of the aging face. *Plast Reconstr Surg.* 1988 Sep; 82(3):383-94.
29. Ramirez, O. M. The subperiosteal approach for the correction of the deep nasolabial fold and the central third of the face. *Clin. Plast. Surg.* 22: 341, 1995
30. Lemmon ML, Hamra ST, Skoog rhytidectomy: a five-year experience with 577 patients *Plast Reconstr Surg.* 1980 65(3):283-97.
31. Azizzadeh B., Murphy MR, Johnson CM, "Técnicas avanzadas en rejuvenecimiento facial" 2008 Edit. Elsevier, primera Edición: 27-29
32. Bryan. C. Mendelson, "Surgical Anatomy of the Midcheek: Facial Layers, Spaces, and the Midcheek Segments". *Clin Plastic Surg* 35 (2008) 395–404
33. Suarez C, Gil Caicedo LM, Marco J, Medina JE, Ortega P, Trinidad J, Tratado de otorrinolaringología y cirugía de cabeza y cuello, segunda edición, tomo III , editorial Panamericana 2008 pp 1970-71
34. Kallirroí Tzafetta, "Essays on the Facial Nerve: Part I. Microanatomy" *Plast. Reconstr. Surg.* 125: 879, 2010
35. Ragip Özdemir, "Anatomic and histologic Study of the Retaining Ligaments of the Face and Use in Face Lift: Retaining Ligament Correction and SMAS Plication" . *Plast. Reconstr. Surg.* 110: 1134, 2002.
36. Tabb HG, Tannehill JF: " the tympanomastoid fissure: A reliable approach to the facial nerve in parotid surgery" *South Med J* 1973;66:1273-76
37. Seckel B, in "Facial Danger Zones, avoiding nerve injury in facial plastic surgery", Quahty Medical Publishing, Inc. St. Louis, Missouri 1994 pg 4-44
38. Cardoso C ."Anatomy of the Neck and Procedure Selection". *Clin Plastic Surg* 35 (2008) 625–642
39. Larrabee W F Jr., Makielski KH, Henderson JL "Anatomía Quirúrgica de la Cara" Edit Amolca 2006
40. Moyer JS , Baker SR, "Complications of Rythidectomy" *facial Plast. Surg Clin N Am* 13(2005) 469-478
41. Janfanza P, Nadol JB, Galla R, et al: "Surgical Anatomy of the Head and Neck". Filadelfia: Lippicott Williams and Wilkins 2001, pp 1-150
42. James M. Stuzin, MOC-PSSM CME Article: Face Lifting *Plast. Reconstr. Surg.* 121: 1, 2008

43. *Grabb and Smith's Plastic Surgery, Sixth Edition by Charles H. Thorne*. 2007 by Lippincott Williams & Wilkins Chapter 49: Facelift :498-508
44. *Referencia al libro de Tonnard*
45. Peter A. Adamson, MD; Ravi Dahiya, MD; Jason Litner, MD Midface Effects of the Deep-Plane vs the Superficial Musculoaponeurotic System Plication Face-lift. Arch Facial Plast Surg. 2007;9:9-1
46. Ivy, Edward Is There a Difference? A Prospective Study Comparing Lateral and Standard SMAS Face Lifts with Extended SMAS and Composite Rhytidectomies Plast and Reconst Surg vol 98(7), December 1996, pp 1135-1143
47. Changes Associated with the Aging Face. Oren Friedman, MD. Facial Plast Surg Clin N Am 13 (2005) 371–380

▪ ANEXOS

▪ CONSENTIMIENTO INFORMADO

Otorgo mi autorización a la institución clínica La Font para que me sean realizadas fotos y grabaciones durante el desarrollo de mi consulta médica especializada y de las cirugías faciales con el Dr. Fernando Pedroza, las cuales pueden ser usadas para propósitos didácticos, científicos, publicaciones médicas, página web, trabajos de interés investigativo y publicidad

NOMBRE:.....

CC.....

FIRMA:

